



**PROCESSO SELETIVO
RESIDÊNCIA MÉDICA 2022**

BOLETIM DE QUESTÕES

REUMATOLOGIA

INSTRUÇÕES AO CANDIDATO

1. Este é o BOLETIM DE QUESTÕES da Prova, o qual contém 50 QUESTÕES OBJETIVAS.
2. Verifique se este BOLETIM está completo e se o mesmo corresponde ao programa de sua opção. Em caso de divergência, comunique imediatamente ao fiscal.
3. Além deste BOLETIM, você receberá o CARTÃO-RESPOSTA. Confira, cuidadosamente, o material recebido e, em caso de divergência, comunique imediatamente ao fiscal.
4. Não destaque qualquer folha do grampo. Não identifique, quer com seu nome, quer com seu número de inscrição ou de outra forma, qualquer folha destinada às suas respostas. Marque de forma legível, evitando rasuras. Use caneta esferográfica azul ou preta.
5. Para cada uma das QUESTÕES OBJETIVAS são apresentadas quatro alternativas, classificadas com as letras “A”, “B”, “C” e “D”. Só uma corresponde ao quesito proposto. Marque uma alternativa somente. A marcação de mais de uma anula a questão. As instruções para preenchimento do CARTÃO-RESPOSTA estão indicadas no mesmo. Observe a única maneira correta apresentada. Utilize caneta esferográfica azul ou preta.
6. Ao final da prova, dirija-se ao fiscal para entregar todo o material recebido: o BOLETIM DE QUESTÕES e o CARTÃO-RESPOSTA. A devolução do material é de sua inteira responsabilidade. Em seguida, assine a lista de frequência na linha correspondente ao seu nome.
7. O tempo total de prova é de 04 (quatro) horas.
8. Mantenha a calma e a tranquilidade.

BOA PROVA!

01) Paciente do sexo feminino, 23 anos, natural e residente na ilha do Combu, procura pronto atendimento com quadro de febre, perda ponderal iniciado há 30 dias. A febre é intermitente, não tendo horário preferencial e mede em torno de 38 graus e notou perda de 1 Kg nesse período. Concomitante a esses sintomas, queixa de artralgia e edema nas articulações de mãos, joelhos e tornozelos e fadiga. Ao exame físico, está em regular estado geral, consciente e orientada em tempo/espaço, afebril, acianótica e anictérica. Tem taquipneia leve. Ausculta cardíaca normal e ausculta pulmonar com murmúrio vesicular abolido em base do hemitórax direito. Abdome discretamente globoso. Pele sem anormalidades. Presença de artrite em punhos, joelho direito e tornozelo esquerdo. Com base no quadro descrito acima, os exames que melhor avaliariam o possível diagnóstico e seus diferenciais a serem realizados neste momento são:

- A) FAN, hemoculturas, sorologia para HIV, Chagas, TC de tórax.
- B) Sorologia para HIV, hepatites virais, PPD e pesquisa de Lyme.
- C) Sorologia para hepatites virais, Chikungunya, PPD e hemocultura.
- D) FAN, sorologia para HIV, hepatites virais e Chikungunya.

02) Paciente do sexo masculino, 37 anos, procura atendimento com o clínico com queixa de dor lombar classificada como 8/10 que piora ao deitar-se na cama, iniciada há 1 ano. Melhora quando usa Meloxicam 15 mg, o qual tem usado de forma regular. Relata que faz atividade física há 5 anos (participa de grupos de ciclismo, pedalando diariamente cerca de 1h e 30 min), porém, há dois meses, reduziu a intensidade por notar que a dor piorava ao final do exercício; por esse motivo, procurou ajuda médica. De antecedente familiar, a mãe tem psoríase. Ao exame físico apresenta bom estado geral, consciente e orientado em tempo/espaço, afebril, eupneico, acianótico e anictérico. AC e AP normais. Abdome sem anormalidades. Osteoarticular: Coluna sem desvios, com mobilidade preservada, manobras de Lasegue negativo e Patrick-FABERE presente bilateralmente. Quadril sem limitações. Baseado no quadro descrito, considerando a principal hipótese diagnóstica, os exames a serem solicitados e a conduta a ser tomada é:

- A) Solicitar RM de coluna lombossacra com contraste, VHS e PCR, prescrever betametasona injetável para alívio da dor e suspender uso do AINE.
- B) Solicitar RM de coluna lombossacra, VHS, PCR e Fator reumatoide, suspender uso de AINE e prescrever Prednisona em dose anti-inflamatória por 10 dias.
- C) Solicitar RX de sacroilíacas, VHS, PCR e pesquisa de HLA-B27, prescrever protetor gástrico e manter AINE sob demanda.
- D) Solicitar RM de sacroilíacas, pesquisa de HLA-B27, VHS, suspender AINE, prescrever prednisona em dose anti-inflamatória de uso contínuo até retorno.

03) Paciente, 47 anos, sexo feminino, procura atendimento com quadro de dor em articulações de punhos e mãos iniciado há 4 meses, pior pela manhã, com rigidez matinal de cerca de 3 horas. Nega história de febre ou outro sintoma associado. Ao exame físico há presença de sinovite em punho direito, 2 MCF direita e esquerda, 3 MCF esquerda, 2 e 3 IFPs direita e esquerda. Antecedentes pessoais: HAS. Hábitos: Tabagista – 1 maço/dia. Solicitado exames laboratoriais e de imagem com os seguintes resultados: hemograma: Hb: 13g/dl Ht: 39% Leuc: 7,000 Plaquetas: 190.000 AST: 25 ALT: 22 Creat: 0.9 Urina EAS: sem anormalidades HBSAG: negativo Anti-HBc IgM: negativo Anti-HBc Ig G: positivo Anti-HCV: negativo e Anti-HBs: positivo. Raio X de mãos: espaços preservados, sem sinais de erosões ou fraturas. A conduta a ser tomada neste momento é:

- A) Metotrexato 20 mg/sem, Ácido fólico 5 mg/sem e Prednisona 5 mg/dia. Retorno em 3 meses com exames para reavaliação.
- B) Hidroxicloroquina 400 mg/dia, Prednisona 5 mg/dia e repetir sorologias para hepatites virais no retorno. Orientar cessação de tabagismo.
- C) Sulfassalazina 2g/dia (até reavaliação de sorologia) associado à cascata de Prednisona em dose antiinflamatória até 5mg/dia. Reavaliar em 3 meses.
- D) Metotrexato 15 mg/sem, Ácido fólico 5 mg/sem e cascata de Prednisona em dose antiinflamatória até chegar 5mg/dia. Orientar cessar tabagismo. Retorno em 3 meses.

04) Paciente do sexo masculino, 29 anos, procura atendimento por queixa de fadiga, artralgia e mal-estar. Refere ter apresentado alguns episódios de febre não aferida. Além disso, tem dor em região do pescoço do lado direito que vai para a face. Já esteve com um odontólogo que atribuiu a dor à disfunção temporomandibular. Nega outros sintomas. Antecedentes familiares: mãe diabética. Pai desconhecido. Nega tabagismo e refere etilismo social. Ao exame físico, tem bom estado geral, fás cies atípica. AC: BCNF, 2T, RCR, com sopro aórtico (1+/4+). AP: MV presente, sem ruídos adventícios. Abdomo plano, indolor à palpação. PA: 150 x 100 mmHg no braço direito e 120 x 80 mmHg no braço esquerdo (ao notar esta diferença, foi percebido uma redução do pulso braquial à direita, sendo considerado fino). Pulsos poplíteos e tibiosos sem anormalidades OA: sem artrites. Trouxe exames solicitados por outro médico: Hb: 13,5 g/dl, Ht: 40,5% Leuc: 9,800 (sem desvios) Plaquetas: 403.000 Creat: 1.0 ASO: > 600 PCR: 7,5 mg/dl (VR: < 6 mg/dl), VHS: 95 mm. Considerando o quadro descrito, a principal hipótese diagnóstica é:

- A) Síndrome de Marfan.
- B) Arterite de Takayasu.
- C) Doença de Behçet.
- D) Doença aterosclerótica avançada de causa familiar.

05) Paciente do sexo feminino, 32 anos vai à emergência com quadro de fadiga e artralgia intensa iniciado há cerca de 30 dias, acompanhado de queda de cabelo. Há duas semanas, notou edema em membros inferiores e, há 3 dias, percebe que está completamente inchada. Possui diagnóstico de lúpus eritematoso sistêmico, porém há 1 ano e meio não comparece às consultas e deixou de usar as medicações prescritas. Ao exame físico: regular estado geral, com anasarca, taquipneia, afebril ao toque, hipocorada 1+/4+, acianótica, anictérica. AC: Bulhas cardíacas hipofonéticas, em 2 tempos, ritmo cardíaco regular, sem sopros. AP: Murmúrio vesicular presente, reduzido em bases com estertores crepitantes finos bilateral. Abdomo globoso com edema de parede abdominal, difusamente doloroso à palpação profunda sem visceromegalias. Membros inferiores: edema 4+/4+. PA: 147 x 95 mmHg. Sem lesões cutâneas. Baseado no caso descrito, assinale a alternativa correta. Na emergência, iniciou a investigação, sendo confirmado síndrome nefrótica (Proteinúria de 24 horas: 4,225 g/24h), além de anemia normo/normo, complemento consumido, hematuria. Com a confirmação de nefrite lúpica, o tratamento a ser iniciado na internação é:

- A) Pulsoterapia com metilprednisolona 1g/dia por 3 dias consecutivos, associado à hidroxicloroquina 400 mg/dia e seguir com prednisona 1 mg/kg até retorno com reumatologia.
- B) Ivermectina 200 mcg/kg/dia por 2 dias consecutivos, seguido de pulsoterapia com metilprednisolona 1g/dia por 3 dias consecutivos e ciclofosfamida na sequência na dose de 0,5-1 g/m² SC mensal. Além de Prednisona e hidroxicloroquina 5mg/kg/dia.
- C) Pulsoterapia com metilprednisolona 1g/dia por 3 dias consecutivos, seguido de prednisona 1mg/kg, hidroxicloroquina 5 mg/kg/dia e considerar azatioprina 2mg/kg como terapia de manutenção.
- D) Pulsoterapia com metilprednisolona 500 mg/dia por 3 dias consecutivos, seguido de micofenolato de mofetil 2g/dia associado à hidroxicloroquina 400 mg/dia e prednisona 1mg/kg.

06) Paciente do sexo masculino, 34 anos, vem à consulta ambulatorial apresentando quadro de polidipsia e poliúria. Refere ser diabético, com diagnóstico há 9 meses. Inicialmente, fez uso de vildagliptina 50 mg/dia e metformina XR 1000 mg/dia com boa resposta, porém, nos últimos 2 meses voltou a apresentar glicemias capilares acima de 200 mg/dL no jejum. Apresenta IMC 24 kg/m² e refere que seus pais são hígidos. Exames atuais demonstram hemoglobina glicada de 9,7%, glicemia de jejum 218 mg/dL, anti-tirosina fosfatase (IA2) não-reagente e anti-descarboxilase do ácido glutâmico (anti-GAD65) reagente.

Qual o tipo de diabetes mais provável do paciente e qual terapia deve ser prioritária neste momento?

- A) diabetes MODY; sulfoniureia.
- B) diabetes tipo 2; tiazolidinedionas.
- C) Diabetes LADA; insulino terapia.
- D) Diabetes Mitocondrial; insulino terapia.

07) Paciente do sexo masculino, 60 anos, portador de diabetes tipo 2 há 10 anos, apresenta polineuropatia somática diabética, com quadros dolorosos intensos nos pés, especialmente ao final do dia. Já fez uso de amitriptilina, com melhora parcial, porém precisou suspender a medicação devido intensa sonolência diurna.

Qual, das terapias abaixo, representa uma das drogas de primeira escolha para esta condição clínica?

- A) Duloxetina.
- B) Complexo B.
- C) Oxicodona.
- D) Fluoxetina.

08) Durante estágio no ambulatório de Endocrinologia, os acadêmicos do curso de Medicina reavaliaram os dados clínicos e de imagem de quatro pacientes com alterações ecográficas na tireoide (abaixo, descrito o tamanho do nódulo em seu maior eixo):

Lúcia: Nódulo sólido, 1,5 cm, hipercaptante na cintilografia. TSH 0,01 mU/L

Carlos: nódulo esponjiforme, 1,9 cm, anecóico, mais largo do que alto. TSH 2,5 mU/L.

Álvaro: Nódulo sólido, hipoecóico, 1,6 cm, com presença de microcalcificações. TSH 1,3 mU/L.

Cristina: Nódulo sólido-cística, isoecogênico, 1,1 cm, margem lisa, com grande artefato em “cauda de cometa”; TSH 5,6 mU/L

Qual paciente deve ser, prioritariamente, indicado para punção do nódulo tireoidiano, devido maior probabilidade de malignidade?

- A) Álvaro.
- B) Carlos.
- C) Cristina.
- D) Lúcia.

09) Após avaliar uma paciente de 60 anos, portadora de artrite reumatoide e intolerância à lactose, em uso crônico de metotrexato 25 mg/semana, ácido fólico 5 mg/semana, omeprazol 20 mg/dia e prednisona 10 mg/d, que perdeu seguimento com seu médico reumatologista, você a questiona sobre realização prévia de densitometria óssea. A paciente informa que o exame já fora solicitado em duas situações, mas nunca conseguiu realizá-lo na rede pública de saúde. Você opta por calcular o risco de fratura usando a plataforma FRAX® (Fracture Risk Assessment Tool) Brasil:

A probabilidade de fratura em dez anos (%) é de:	
Fratura osteoporótica maior	7.8 (alto risco)
Fratura de quadril	2.6 (alto risco)

Sobre o caso, além da solicitação de exames laboratoriais atualizados, qual conduta se mostra mais pertinente neste momento:

- A) A decisão de prescrever um tratamento farmacológico para a osteoporose nunca deve se basear no risco estimado de desenvolvimento de fratura pelo FRAX®. Neste caso, devem-se prover somente orientações não-farmacológicas.
- B) Deve-se considerar a reposição de cálcio e vitamina D. A prescrição de bisfosfonatos está proscrita em pacientes com artrite reumatoide devido alto risco de desenvolvimento de osteonecrose de mandíbula.
- C) Em pacientes com “alto risco” de fraturas é mandatória a solicitação de densitometria óssea, antes de qualquer intervenção terapêutica. O diagnóstico fica estabelecido caso a paciente apresente T-score < - 2 DP em qualquer sítio.
- D) Além de recomendações como dieta, suplementação de vitamina D, exercício e condução dos fatores de risco corrigíveis, pode-se iniciar o tratamento com bisfosfonatos nesta situação.

10) Mulher, 32 anos, portadora de vitiligo e hipotireoidismo primário (doença de Hashimoto), vem apresentando há 2 semanas quadro de astenia intensa, anorexia, perda de peso (5 kg) e avidez por sal. Hoje, apresentou ainda dor abdominal associada a náuseas e procurou serviço de Emergência. No exame clínico, apresentava: FC 112 bpm, PA: 80x60 mmHg, hiperpigmentação de pele e mucosa oral. Dentre os exames complementares coletados no serviço de emergência, tem-se: hemoglobina 12g/dl, hematócrito 36%, leucócitos 9.800 cél./mm³ (VR: 4.500 a 11.000), plaquetas 180.000 cél./mcL (VR: 150.000-450.000), beta-HCG negativo, glicose 68 mg/dL, sódio 127 mEq/L (VR: 135 a 145) e potássio 7.6 (VR 3,5-5,5 mmol/L).

Qual o diagnóstico mais provável:

- A) Síndrome de Evans.
- B) Doença de Addison.
- C) Hiperaldosteronismo secundário.
- D) Síndrome de Cushing.

11) Paciente do sexo feminino, 32 anos, moradora da Ilha das Onças (Barcarena-PA), coletora de açaí, refere história progressiva de dispneia aos esforços há quatro meses, acompanhada de ortopneia, edema de membros inferiores e fadiga, evoluindo com episódios de dispneia paroxística noturna e intolerância a pequenos esforços. Relata síndrome gripal acompanhada de febre não aferida poucas semanas antes do início dos sintomas, com resolução espontânea, não tendo procurado atendimento médico. Nega comorbidades, uso de álcool ou drogas. G2P2A0, com última gestação há 2 anos. Traz consigo os exames abaixo:

Eletrocardiograma: ritmo sinusal, frequência cardíaca 96 bpm, eixo elétrico 60º, presença de área eletricamente inativa em parede anterossseptal.

Ecocardiograma transtorácico: câmaras cardíacas com dimensões normais. Valvas mitral, aórtica, tricúspide e pulmonar funcional e morfológicamente normais. Ventrículo esquerdo com função sistólica diminuída à custa de acinesia em parede septal, além de hipocinesia das demais paredes (fração de ejeção de 35%). Ventrículo direito normal.

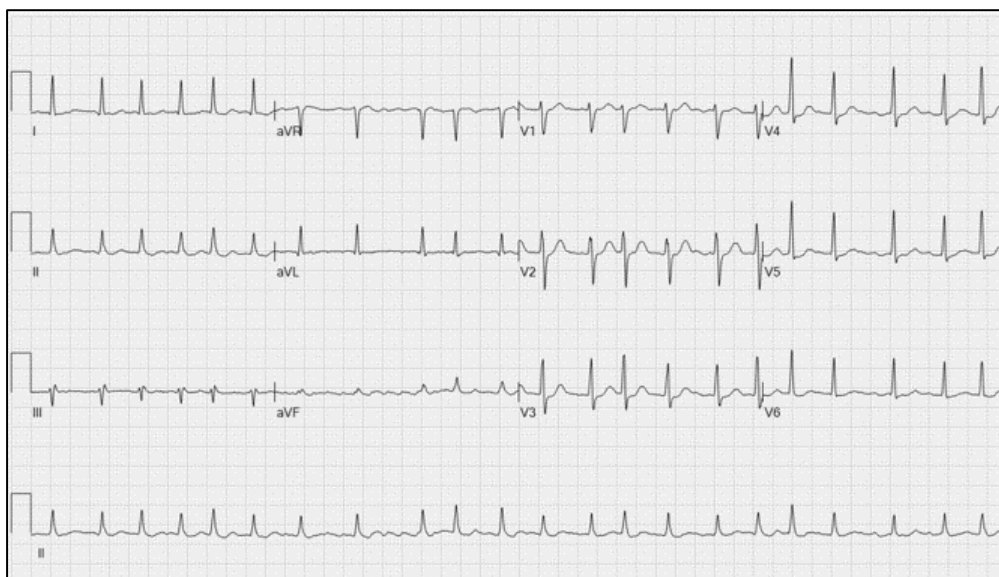A principal hipótese diagnóstica e o exame necessário para elucidação diagnóstica neste caso são, respectivamente:

- A) cardiomiopatia periparto. Biópsia endomiocárdica.
- B) doença de Chagas. Pesquisa a fresco de tripanossomatídeos.
- C) miocardite viral. Ressonância magnética cardíaca.
- D) doença arterial coronariana. Cintilografia de perfusão miocárdica.

12) Homem de 52 anos retorna ao consultório médico em uma segunda visita para reavaliação dos níveis pressóricos. Assintomático, procurou atendimento há três semanas para realização de check-up e, para sua surpresa, a pressão se encontrava elevada. Desde a última consulta, aumentou a frequência de idas à academia para cinco vezes na semana e fez ajustes na dieta com aumento da ingestão de frutas e verduras. Em relação aos antecedentes familiares, relata que o pai foi submetido a angioplastia coronariana aos 48 anos. Ao exame físico, pressão arterial de 150x94 mmHg, frequência cardíaca de 95 bpm e IMC de 24,2 kg/m², sem outras alterações. Traz exames complementares: glicemia de jejum: 98 mg/dL, creatinina: 0,8 mg/dL, TSH: 2,5 mg/dL, colesterol total: 170 mg/dL, HDL: 55 mg/dL, triglicérides: 135 mg/dL, ácido úrico: 8,2 mg/dL (VR:3,4-6,9mg/dL), proteína C ultrasensível: 4 mg/L (VR:2mg/L). Eletrocardiograma sem alterações. Qual a estratificação de risco desse paciente e a melhor estratégia de tratamento?

- A) risco baixo. Monoterapia com IECA ou BRA.
- B) risco moderado. Combinação de dois fármacos com IECA ou BRA e BBC.
- C) risco alto. Combinação de dois fármacos com IECA ou BRA e DIU.
- D) risco muito alto. Combinação de três fármacos com IECA ou BRA, BBC e BB.

13) Paciente do sexo masculino, 68 anos, refere episódios de palpitações com início há quatro meses, por vezes acompanhados de leve dispneia. Não relata relação com esforços ou outros fatores desencadeantes. Nega angina, síncope, ortopneia ou dispneia aos esforços. Antecedentes de hipertensão arterial, doença renal crônica e ataque isquêmico transitório (AIT) aos 65 anos, em uso de ácido acetilsalicílico 100mg ao dia desde então. Nega etilismo ou tabagismo. Exame físico: bom estado geral, consciente, eupneico, bulhas cardíacas com ritmo irregular, FC: 118 bpm e PA: 170x90 mmHg, com restante do exame sem alterações. Exames complementares: glicose: 102 mg/dL, creatinina: 2,5 mg/dL (TFG: 25 ml/min/1.73 m²), potássio: 4,6 mg/dL, AST: 32 mg/dL, ALT: 28 mg/dL. Ecocardiograma com aumento importante de átrio esquerdo. Fração de ejeção de ventrículo esquerdo de 60%. Eletrocardiograma vide figura abaixo.



Fonte: Scott Weingart, MD FCCM. EMCrit 20 – The Crashing Atrial Fibrillation Patient. EMCrit Blog. Published on February 12, 2010. Accessed on October 24th 2021. Available at [<https://emcrit.org/emcrit/crashing-a-fib/>].

Dentre as alternativas a seguir, escolha a que contempla a melhor estratégia terapêutica para este paciente:

- A) Controle de ritmo com propafenona. Suspensão do antiplaquetário e anticoagulação com apixabana 5mg de 12/12h devido a CHA2DS2-VASc: 4.
- B) Controle de ritmo com amiodarona. Manutenção do antiplaquetário por contraindicação à anticoagulação devido a HAS-BLED: 4.
- C) Controle de frequência cardíaca com betabloqueador. Manutenção do antiplaquetário e anticoagulação com rivaroxabana 15mg ao dia devido a CHADS2: 3 e HAS-BLED: 5.
- D) Controle de frequência cardíaca com betabloqueador. Suspensão do antiplaquetário e anticoagulação com varfarina devido a CHA2DS2-VASc: 4.

14) Paciente do sexo feminino, 59 anos, com diagnósticos prévios de dislipidemia, diabetes, hipertensão e doença arterial coronariana (DAC) com angioplastia de artéria descendente anterior (ADA) aos 55 anos, refere angina ao subir um lance de escadas, apesar do tratamento regular com valsartana 320mg ao dia, bisoprolol 10mg ao dia, rosuvastatina 40mg ao dia, empaglifozina 25mg ao dia e ácido acetilsalicílico 100mg ao dia. Apresenta ao exame físico frequência cardíaca de 54 bpm, pressão arterial de 136x74 mmHg, ritmo cardíaco regular, sem sopros. Exames recentes evidenciam: colesterol total: 150 mg/dL, HDL: 55 mg/dL, LDL: 62 mg/dL, triglicerídeos: 163 mg/dL, glicemia de jejum: 84 mg/dL, creatinina: 1,0 mg/dL. Eletrocardiograma normal. Ecocardiograma com função sistólica de ventrículo esquerdo normal. Solicitada cineangiocoronariografia onde foi observado lesão de 50% intra-stent em ADA, lesão de 80% em porção distal do tronco de coronária esquerda (TCE) e lesão de 70% em óstio da artéria coronária direita (ACD). Qual a conduta mais adequada para esta paciente?

- A) Otimização do tratamento clínico e reavaliação em 3 meses.
- B) Cirurgia de revascularização do miocárdio.
- C) Angioplastia com stent farmacológico em TCE e ACD.
- D) Angioplastia com stent farmacológico em TCE, ACD e ADA.

15) Dada a prevalência da doença arterial coronariana (DAC), medidas de prevenção são capazes de evitar milhares de mortes anualmente, além de reduzir substancialmente os gastos com o sistema de saúde. Um passo importante no desenvolvimento de estratégias preventivas a nível individual envolve o cálculo do risco para o desenvolvimento de um desfecho clinicamente relevante. Sobre este tema, assinale a alternativa correta:

- A) Mesmo nos indivíduos que claramente apresentam risco baixo ou muito alto de eventos cardiovasculares após a avaliação inicial, a mensuração de fatores de risco adicionais fornece informações valiosas que invariavelmente resultam na mudança de condutas.
- B) São categorizados como alto risco os indivíduos que apresentam doença aterosclerótica significativa (obstrução $\geq 50\%$) em território coronariano, cerebrovascular ou vascular periférico, desde que sem eventos clínicos diagnosticados.
- C) O escore de risco global de Reynolds, uma variação do escore de Framingham, incorpora o nível de PCR de alta sensibilidade e a informação de IAM antes dos 60 anos em familiar, é o escore sugerido pela Sociedade Brasileira de Cardiologia para aplicação na população brasileira.
- D) Ainda que estudos observacionais tenham sugerido benefício para o uso da aspirina na prevenção primária em pacientes com alto risco cardiovascular, a subanálise de trials recentes não mostrou benefício líquido, uma vez que induziu mais sangramentos nessa subpopulação.

16) Homem, 66 anos de idade, procedente do interior de Bragança, há mais de 6 meses evolui com dispneia com mMRC (Índice de dispneia modificado do Medical Research Council) de 3, sendo progressiva e incapacitante, que o impediu de produzir farinha em forno a lenha (seu único ofício). Nega tosse, expectoração, hemoptise e perda de peso. Nega tabagismo e etilismo. Nega contato com animais e mofo. Nega doenças prévias e alergias. Ao exame físico: bom estado geral, dispneico (++)/4+, normocorado, acianótico, anictérico, hidratado. AC: ritmo cardíaco regular em 2 tempos sem sopros FC: 80 bpm PA: 120 x 75 mmHg AP: MV diminuído globalmente com roncos e sibilos esparsos FR: 23 ipm Saturação periférica de O₂: 95% Abdome: plano, ruídos hidro aéreos presentes e normais, indolor sem massas ou megalias Membros inferiores: sem edema. Trazia exames já realizados abaixo:

ESPIROMETRIA COM PROVA BRONCODILATADORA

PARÂMETROS	PREVISTOS	LIMITE INFERIOR	PRÉ	% PRÉ	PÓS	% PÓS
CVF	2,98	2,43	1,85	62	1,70	57
VEF1	2,33	1,90	0,71	30	0,67	29
VEF1/CVF	0,79	0,71	0,38	49	0,39	50

HEMOGRAMA	Resultado	Valor de referência
Eritrócitos	4 x10 ⁶ /mm ³	4-6 x10 ⁶ /mm ³
Hemoglobina	13 g/dl	12-14g/dl
Hematócrito	39%	36-42%
VCM	80	80 a 100fL
HCM	28	27 a 32 pg
CHCM	27	26 a 34 g/dL
RDW	11,5	11,5 a 15%
Leucócitos	6,0 x10 ³ /mm ³	5-10 x10 ³ /mm ³
Bastonetes	0	0-500/mm ³ (0 a 5%)
Neutrófilos	3 x 10 ³ /mm ³	2,2-7,5 x10 ³ /mm ³ (45 a 75%)
Linfócitos	2x10 ³ / mm ³	1,1-4,0 x10 ³ /mm ³ (22 a 40%)

Eosinófilos	0,10 x 10 ³ /mm ³	0-500/mm ³ (0 a 5%)
Basófilos	0,10 x 10 ³ /mm ³	0-100/mm ³ (0 a 1%)
Monócitos	0,8 x 10 ³ /mm ³	0-900/mm ³ (0 a 9%)
Plaquetas	240x10 ³ /mm ³	200-400 x10 ³ /mm ³

Com relação ao caso acima, é correto afirmar:

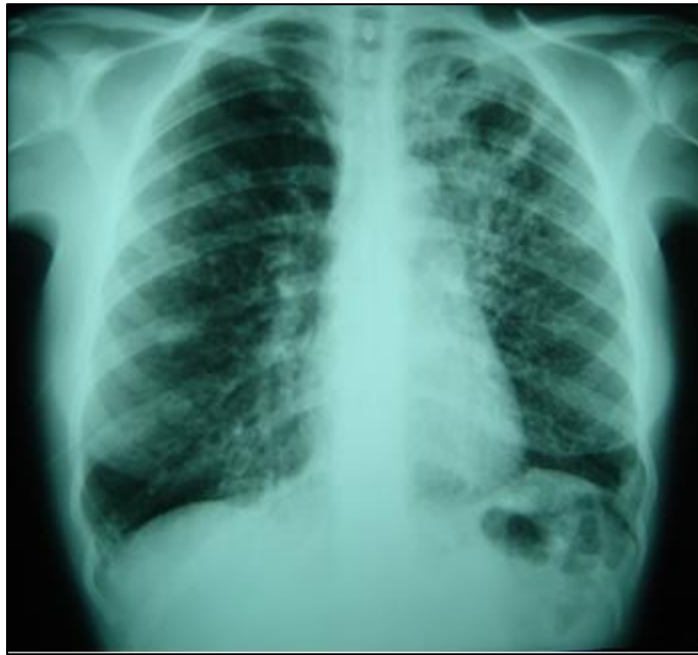- A) Apresenta DPOC (Doença Pulmonar Obstrutiva Crônica) e deve ser tratado com associação formoterol (12 mcg) + budesonida 400 mcg inalatório de 12/12h.
- B) O diagnóstico é de asma, por apresentar distúrbio ventilatório obstrutivo com resposta ao broncodilatador, devendo usar beclometasona 400mcg inalatório de 12/12h.
- C) Está indicado uso da associação indacaterol + glicopirrônio inalatória e realização das vacinas antigripal, antipneumocócica e dTPa em não vacinados.
- D) Necessita realizar tomografia computadorizada de tórax de alta resolução para definição diagnóstica.

17) Paciente do sexo masculino, 60 anos de idade, procura atendimento com queixa de tosse há vários meses com eliminação de expectoração mucoide, tais sintomas são episódicos. Nega dispneia e chiado no peito, porém cansa ao subir 10 degraus de escada em sua casa. Nega pneumopatias prévias ou doenças, nunca fumou nem foi exposto à poeira ocupacional ou forno a lenha. Tem alergia à dipirona. Todos os netos e uma filha têm asma e rinite alérgica. Ao exame físico: bom estado geral, corado, hidratado, eupneico, acianótico, anictérico AC: ritmo cardíaco regular em 2 tempos sem sopros FC: 80 bpm PA: 110 x 75 mmHg AP: MV rude com alguns roncos FR: 12 ipm. Sem outras alterações no exame físico. Diante destes dados é correto afirmar:

- A) Apresenta critérios clínicos para DPOC (Doença Pulmonar Obstrutiva Crônica) necessitando realizar espirometria que evidenciando relação VEF1/CVF < 0,70 no pós-broncodilatador confirma o diagnóstico.
- B) Possui diagnóstico clínico de asma e deve realizar espirometria que poderá ser normal ou evidenciar distúrbio ventilatório obstrutivo com resposta positiva ao broncodilatador.
- C) Não apresenta critérios para DPOC (Doença Pulmonar Obstrutiva Crônica) nem asma, devendo realizar tomografia computadorizada de tórax de alta resolução, espirometria e broncoscopia.
- D) Apresenta overlap asma e DPOC, necessitando realizar espirometria que evidenciará distúrbio ventilatório obstrutivo sem resposta ao broncodilatador e deverá ter receita com corticoide e broncodilatador β -2 agonista de longa ação inalatórios.

18) Mulher, 32 anos de idade, deu entrada na UPA com quadro de tosse produtiva com expectoração amarelada, chiado no peito e dispneia moderada. Dizia ser asmática de longa data e não fazia tratamento regular (usava por conta própria Diprosan[®] IM quando entrava em crise). Negava tabagismo e outras pneumopatias, negava contato com pessoas com doenças infectocontagiosas. Exame físico: bom estado geral, dispneica (++/4+), acianótica, anictérica. AC: ritmo cardíaco regular em 2 tempos sem sopros FC: 95 bpm PA: 110 x 70mmHg AP: MV rude com roncos e sibilos difusos FR: 22 ipm saturação de O₂: 95% sem outras alterações no exame físico.

Após as medidas iniciais na UPA, houve melhora clínica, sendo liberada com receita de prednisona oral e spray de salbutamol para casa, retornando no dia seguinte relatando melhora clínica e trazendo radiografia de tórax em PA realizada:

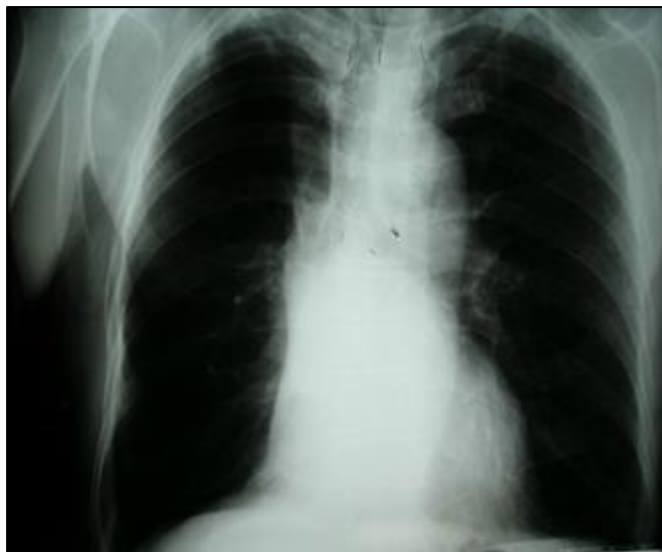

Acervo pessoal

Com relação ao caso descrito acima, é correto afirmar:

- A) Deverá manter prednisona 40mg VO/dia por 05 dias e spray dosimetrado de salbutamol 02 jatos de 4/4h por 48 horas já prescritos na receita de ontem.
- B) Prescrever amoxicilina 500mg VO de 8/8h por 07 dias associada com azitromicina 500mg/dia VO por 05 dias.
- C) Suspender a prednisona, manter salbutamol spray e solicitar TRM-TB (teste rápido molecular para tuberculose) no escarro.
- D) Suspender prednisona e salbutamol spray e solicitar angiotomografia computadorizada de tórax.

19) Homem, 56 anos, tabagista há mais de 30 anos, em média 02 maços/dia. Apresentou 02 episódios de hemoptoicos, negando febre, tosse produtiva e perda de peso. Negava antecedentes patológicos progressivos. No exame físico: bom estado geral, afebril, eupneico, sem baqueteamento digital, consciente e orientado. AC: ritmo cardíaco regular em 2 tempos sem sopros FC: 86 bpm PA: 130 x 80mmHg. AP: MV rude difusamente sem ruídos adventícios FR: 16ipm sem outras alterações no exame físico. Apresentava a radiografia de tórax em PA abaixo:

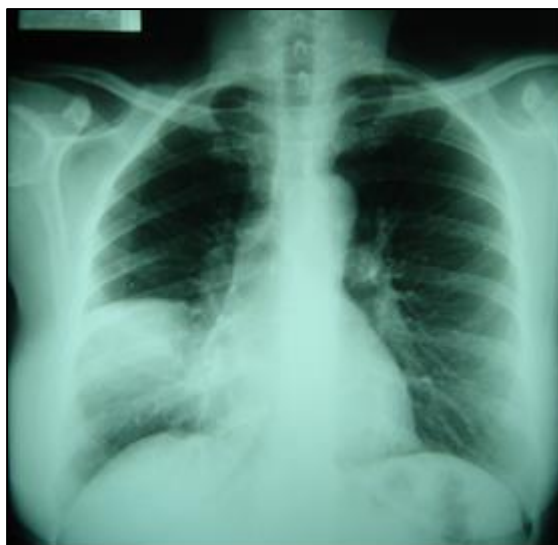

Acervo pessoal

Com relação ao caso é correto afirmar:

- A) A principal hipótese diagnóstica é tuberculose pulmonar, devendo ser solicitados TRM-TB (teste rápido molecular para tuberculose) e cultura para microbactérias, ambos no escarro.
- B) Iniciar tratamento para Pneumonia Adquirida na Comunidade (PAC) com amoxicilina por ter CRB-65 (Escore simplificado de gravidade da PAC da British Thoracic Society) de 0.
- C) Por se tratar de um caso de bronquiectasias, deverá realizar tomografia computadorizada de tórax de alta resolução.
- D) Para afastar neoplasia de pulmão, deverá realizar tomografia computadorizada de tórax com contraste e broncoscopia.

20) Paciente do sexo feminino, 36 anos de idade evolui há 4 dias com febre (38,7º C), tosse produtiva com expectoração purulenta e dor torácica. Não procurou auxílio médico até a data de hoje. Nega doenças prévias, uso de antibióticos ou internações recentes. Ao exame físico: sonolenta, orientada, desidratada (+/4+), acianótica, anictérica. AC: ritmo cardíaco regular em 2 tempos na sem sopros FC: 98 bpm PA: 110 x 70mmHg AP: crepitações finas base direita FR: 19 ipm sem outras alterações no exame físico. Realizou a radiografia de tórax em PA abaixo:

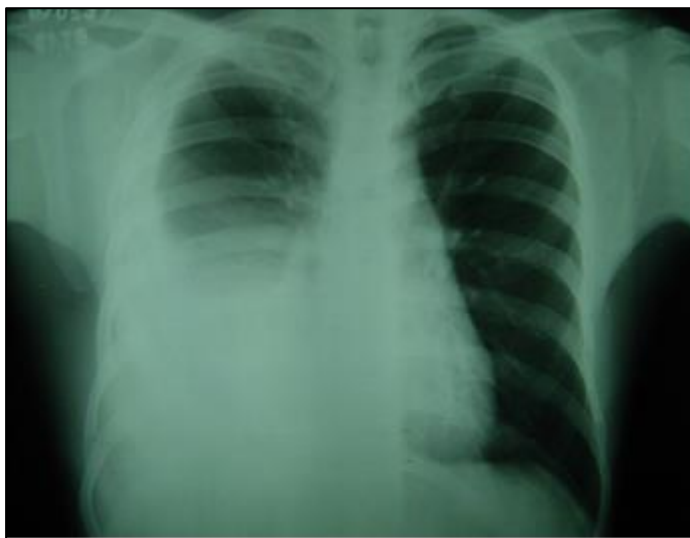


Acervo pessoal

Sobre o caso é correto afirmar:

- A) Está indicado uso de ceftriaxone com azitromicina EV em ambiente hospitalar e coleta de hemograma, ureia, creatinina, Na⁺ e K⁺.
- B) Como não apresenta critérios clínicos para PAC (Pneumonia Adquirida na Comunidade) deverá realizar hemograma e hemocultura.
- C) O diagnóstico é de PAC e por apresentar CRB-65 (Escore simplificado de gravidade da PAC da British Thoracic Society) de 1, não necessita internação.
- D) Por não apresentar riscos de infecção por agentes patogênicos resistentes ou de falência terapêutica, pode ser utilizado claritromicina 500mg VO 12/12h.

21) Homem, 24 anos de idade, há 5 dias evolui com dor torácica ventilatório dependente à direita, com dispneia, sem tosse ou expectoração. Nega tabagismo e doenças prévias. Ao exame do tórax: amplitude diminuída com macicez em 1/3 médio e base direita, frêmito tóraco vocal e MV ausente na mesma localização. Apresentava radiografia de tórax em PA abaixo:



Acervo pessoal

Sobre o caso é correto afirmar:

- A) Apresenta imagem de hipertransparência com Parábola de Damoiseau configurando derrame pleural.
- B) A imagem é compatível com pneumonia com áreas de broncograma aéreo de permeio.
- C) Deve fazer toracocentese e se a relação proteína sérica/proteína pleural esteja $<$ que 0,6 configura exsudato.
- D) Quadro sugere tuberculose pleural e deve ser dosada a ADA (adenosina deaminase) no líquido pleural.

22) Paciente, 26 anos, é um homem cisgênero homossexual e procura atendimento na UBS de seu bairro para esclarecimentos acerca de métodos de prevenção ao HIV. Informa estar em relacionamento monogâmico com homem cisgênero que vive com HIV, em tratamento regular. Relata histórico de uso inconsistente de preservativos desde a adolescência, porém nega antecedente de quaisquer infecções sexualmente transmissíveis (ISTs). Se mostra apreensivo com o risco de infecção pelo vírus HIV. Considerando seus conhecimentos sobre a política brasileira de enfrentamento ao HIV/aids, marque a alternativa correta:

- A) a profilaxia pré-exposição (PrEP) deve ser oferecida a populações de maior vulnerabilidade, independentemente de suas práticas sexuais, existindo uma correlação linear entre níveis de adesão e eficácia demonstrada em ensaios clínicos.
- B) a circuncisão masculina voluntária é uma medida efetiva na redução de novas infecções pelo HIV, segundo a OMS e, frente ao caráter generalizado da epidemia em nosso país, a sua realização é recomendada como estratégia complementar a um conjunto de outras intervenções.
- C) o conceito “indetectável = intransmissível” se baseia no conhecimento adquirido de fortes evidências científicas que mostram que cargas virais indetectáveis por, pelo menos, seis meses podem impedir que uma pessoa vivendo com HIV (PVHIV) transmita o vírus sexualmente.
- D) as intervenções comportamentais integram um aglomerado de fatores e condições ambientais que influenciam diretamente as percepções, comportamentos e, conseqüentemente, a própria saúde dos indivíduos.

23) Homem de 52 anos foi diagnosticado com hepatite B. Analise as assertivas a seguir:

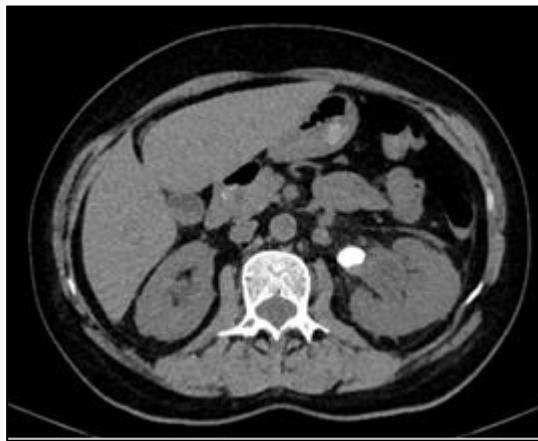- I. HBsAg persistente por mais de 6 meses.
- II. História familiar de CHC.
- III. Presença de anti-Hbe sem anti-Hbs.
- IV. Coinfecção com HIV.

Marque as que contêm as indicações para tratamento do vírus B:

- A) Todas estão corretas.
- B) Apenas I e II.
- C) Apenas I, II e IV.
- D) Apenas II e III.

Leia atentamente o caso clínico a seguir e responda às questões 24 e 25:

24) Mulher, 52 anos, internada devido insuficiência cardíaca descompensada, em uso sonda vesical de demora (SVD) para quantificar débito urinário, evoluiu no 4º dia de internação com confusão mental, febre, leucocitose e urina turva com grumos. Apresenta histórico de hospitalização há 2 meses devido COVID-19 e pneumonia bacteriana secundária. Realizada tomografia de abdome sem contraste com imagem a seguir.



Descrição: Lesão calcificada medindo 1,7 x 1,2 cm no plano axial localizada na junção ureteropielica esquerda.

Com relação à abordagem diagnóstica do caso, está correto afirmar que:

- A) trata-se de uma infecção do trato urinário (ITU) não complicada.
- B) a presença de piúria na amostra isolada de urina tipo I confirma o diagnóstico de ITU no caso acima.
- C) a urocultura com $\geq 10^3$ UFC/ml em amostra de urina isolada confirma o diagnóstico de ITU associada à SVD.
- D) a prévia remoção do cateter urinário nas últimas 48 horas antes da coleta não interfere na sensibilidade da urocultura.

25) Com relação ao caso clínico anterior, o esquema antibiótico empírico mais adequado está descrito na alternativa:

- A) Piperacilina-tazobactam.
- B) Cefepime e Vancomicina.
- C) Ceftriaxone e Metronidazol.
- D) Ciprofloxacino.

26) Paciente de 18 anos, residente em Barcarena, refere febre alta (39°C), acompanhada de muita dor no corpo e cefaleia holocraniana, iniciados há 4 dias. Relata que o quadro aliviava ao uso da Dipirona, mas retorna assim que cessa o efeito da medicação. Hoje encontra-se afebril, mas apresentou um epistaxe e encontra-se com dor abdominal de intensidade 6/10. Ao exame físico, abdome flácido, mas doloroso difusamente, presença de rash cutâneo disseminado em tronco e membros, acometendo palmas das mãos e plantas dos pés, ausculta cardiopulmonar normal, perfusão periférica <2segundos. FC:92bpm FR:18irpm SatO2:96% PA:100x60mmHg.

Diante deste caso clínico, é correto afirmar que:

- A) É obrigatória a realização de hemograma e transaminases nessa paciente.
- B) O melhor exame para diagnosticar dengue neste momento seria a sorologia.
- C) O tratamento é ambulatorial com sintomáticos e hidratação oral.
- D) Já pode descartar febre amarela pois não há icterícia.

27) Paciente de 28 anos, sem comorbidades prévias, IMC 24kg/m², relata quadro de IVAS há 5 dias. Hoje notou anosmia e ageusia. Encontra-se sem febre, relata uma tosse seca esporádica, nega dor torácica ou dispneia no momento. Exame físico sem alterações. Recebeu apenas a primeira dose da vacina para covid-19 e não vacinou para Influenza. Tendo como principal hipótese diagnóstica infecção pelo SARS-COV2 e baseado nas recomendações do Projeto Diretrizes da Associação Médica Brasileira, publicado em julho de 2021 deve-se:

- A) iniciar corticoide a partir do 7º dia, de preferência dexametasona.
- B) solicitar TC de tórax seriada para acompanhar a progressão da doença.
- C) recomendar isolamento, orientar sobre sinais de alarme e prescrever sintomáticos.
- D) indicar a pesquisa de IgM, pois nesse momento seria o melhor teste para diagnóstico.

28) Paciente, sexo masculino, 21 anos, procura atendimento médico para realizar um check-up. Não relata nenhuma queixa. Sobre hábitos de vida, informa realizar atividade física regular (musculação 5 vezes por semana), nega tabagismo e consome álcool socialmente. Ao ser questionado sobre antecedentes pessoais e familiares, relata história de anemia em algumas pessoas da família e ele mesmo já teve quando teve uma virose e também foi orientado a não usar o antibiótico ciprofloxacino e outros remédios que não sabe informar quais porque o problema pode aparecer. Baseado nessas informações, qual o tipo de anemia que paciente provavelmente tem?

- A) Anemia falciforme.
- B) Anemia ferropriva.
- C) Anemia hemolítica.
- D) Anemia perniciosa.

29) Paciente 48 anos, sexo feminino, é diabética em uso de Metformina 1g/dia há 2 anos. Apresentando os primeiros sintomas do climatério: fogachos, irritabilidade e irregularidade menstrual. Sem queixas em outros sistemas. Traz os exames a seguir:

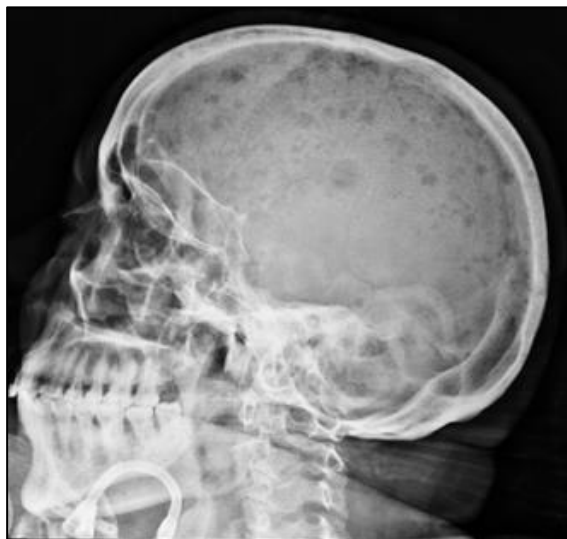HbA1C: 7,1%

Hemograma	Resultado	Valor de referência
Eritrócitos	3 x 10 ⁶	4-6 x10 ⁶ /mm ³
Hemoglobina	10 g/dl	12-15g/dl
Hematócrito	31%	36-42%
VCM	79	80-100 Fl
HCM	24	26-34pg
CHCM	29	31,5- 36%
RDW	15	11 a 15%
Leucócitos	8500	5.000-10.000 /mm ³
Neutrófilos	70%(5950)	2,2-7,5 x10 ³ /mm ³ (45 a 75%)
Eosinófilos	5% (425)	0-500/mm ³ (0 a 5%)
Basófilos	0%	0-100/mm ³ (0 a 1%)
Linfócitos	20% (1700)	1,1-4,0 x10 ³ /mm ³ (22 a 40%)
Monócitos	5% (420)	0-900/mm ³ (0 a 9%)
Plaquetas	155.000	150-400 x10 ³ /mm ³

A conduta mais adequada seria:

- A) Solicitar pesquisa de sangue oculto nas fezes ou colonoscopia.
- B) Iniciar reposição de ferro endovenoso em dias alternados por 14 dias.
- C) Solicitar dosagem de reticulócitos, ferro, ferritina e saturação de transferrina.
- D) Iniciar reposição de sulfato ferroso via oral 2 vezes ao dia por, no mínimo, 3 meses.

30) Paciente, sexo feminino, 50 anos, apresenta quadro de dor óssea intensa em região lombar e no arcabouço torácico, intermitente, há 2 meses, associada à astenia, perda ponderal 8 kg (10% peso) e palidez cutâneo-mucosa. Após avaliação médica, seu clínico observou presença de anemia normocítica e normocrômica, discreta plaquetopenia e sinais de injúria renal aguda, bem como a presença de pico monoclonal (gamopatia) na eletroforese de proteínas séricas. O raio X de crânio mostrou a imagem abaixo:



(Caso cortesia - Dr Haní Makky Al Salam, Radiopaedia.org, rID: 8508)

Considerando a principal hipótese diagnóstica para o caso, qual achado nos exames complementares é compatível com o quadro clínico:

- A) Hipocalcemia.
- B) Pseudo-hipernatremia.
- C) Presença de blastos em sangue periférico.
- D) Plasmocitose na biópsia de medula óssea.

31) Paciente do sexo feminino, 24 anos, previamente hígida, é trazida à emergência por seus familiares devido início há cerca de 1h de cefaleia de forte intensidade (nunca antes relatada pela paciente) e há 20 minutos com borramento visual e redução da força em hemicorpo direito. Realizado questionário rápido sobre antecedentes, a mãe relatou que a paciente usa anticoncepcional oral há 3 anos e que fez a primeira dose da vacina contra a Covid-19 (AstraZeneca) há 10 dias. Considerando a gravidade do quadro, além do imediato exame de imagem, o exame que pode orientar a causa e a terapia inicial é:

- A) Dosagem de D-Dímero, dabigatran.
- B) Coagulograma, heparina não fracionada.
- C) Dosagem de D-Dímero, heparina fracionada.
- D) Hemograma, Foundaparinux.

32) R.L.S, sexo masculino, 45 anos, procura emergência durante a madrugada, com quadro de cefaleia hemicraniana periorbitária esquerda há 2h, associada à fotofobia e hiperemia conjuntival, além de congestão nasal. Tabagista (30 maços/ano). Refere episódios similares, autolimitados, nos últimos 6 meses, tendo feito inclusive tomografia de crânio que foi normal. Ao exame: paciente agitado, com ptose palpebral, miose e hiperidrose homolaterais. O diagnóstico mais provável e tratamento recomendado, respectivamente, são:

- A) Enxaqueca complicada. Hidratação, AINE e dexametasona.
- B) Neuralgia do trigêmeo. Dipirona, tramadol e carbamazepina.
- C) Cefaleia em salvas. Oxigênio sob máscara e sumatriptana.
- D) Cefaleia tensional complicada. AINE, relaxante muscular e corticoide.

33) Paciente, sexo masculino, 75 anos, hipertenso, diabético e em uso irregular de suas medicações, apresentou súbita perda de força à direita. Três meses antes tinha tido sintomas semelhantes, mas com duração de apenas 10 minutos, sem ter feito investigação. Ao chegar ao pronto-atendimento, 3h após o início do evento, estava consciente, orientado, PA: 170x95mmHg, isocórico, reflexo fotomotor presente, linguagem preservada, hemiparesia grau 4 à direita, reflexos normoativos e simétricos. Tomografia de crânio (TC) sem contraste sem evidência de alterações agudas. Com base no caso mencionado e em seus conhecimentos de doenças cerebrovasculares, analise as assertivas abaixo e marque a única CORRETA:

- A) Frente à exclusão de acidente vascular encefálico (AVE) em virtude de TC de crânio normal, devem-se buscar outros diagnósticos, como delirium e hipoglicemia.
- B) Se tivesse investigado o AIT (ataque isquêmico transitório) há 3 meses, poderia ter evitado AVE com uso de profilaxia com antiagregante e estatina.
- C) A principal causa de AVE hemorrágico é a ruptura de aneurismas. Lesões em gânglios da base, tronco encefálico e cerebelo são comuns nesses casos.
- D) No atendimento de urgência, a pressão de José Carlos deve ser reduzida, evitando assim transformação hemorrágica.

34) Mulher de 28 anos, sem comorbidades prévias, procura emergência pois há 3 dias vem com queixa de vertigem intensa, de início agudo, com náuseas e vômitos. Nega cefaleia, zumbido e perda auditiva. Ao exame neurológico, há presença de nistagmo unidirecional, horizontal e espontâneo, não há dismetria ou ataxia. Tomografia de crânio sem contraste normal.

A respeito deste caso, marque a alternativa correta:

- A) Trata-se de provável labirintite viral, deverá ser instituída terapêutica com antieméticos, antivertiginosos e repouso.
- B) Quadro sugestivo de neuronite vestibular, sobretudo pela vertigem grave com ausência de zumbido e surdez.
- C) Recomenda-se Ressonância de crânio na Urgência, pelo alto risco de acidente vascular encefálico cerebelar.
- D) Provável quadro de vertigem paroxística posicional benigna, com recomendação de uso de flunarizina e corticoide por curto período.

35) Paciente, sexo masculino, 33 anos, sem comorbidades prévias, procura UPA mais próxima de sua casa, com relato de febre, cefaleia e dores no corpo há 4 dias. A esposa refere que o notou mais sonolento desde ontem. Sem outras queixas. Exame neurológico sem sinais focais. Kerning positivo. Durante a medicação, evoluiu com crise convulsiva.

Com base no caso, avalie as assertivas abaixo e marque a alternativa CORRETA:

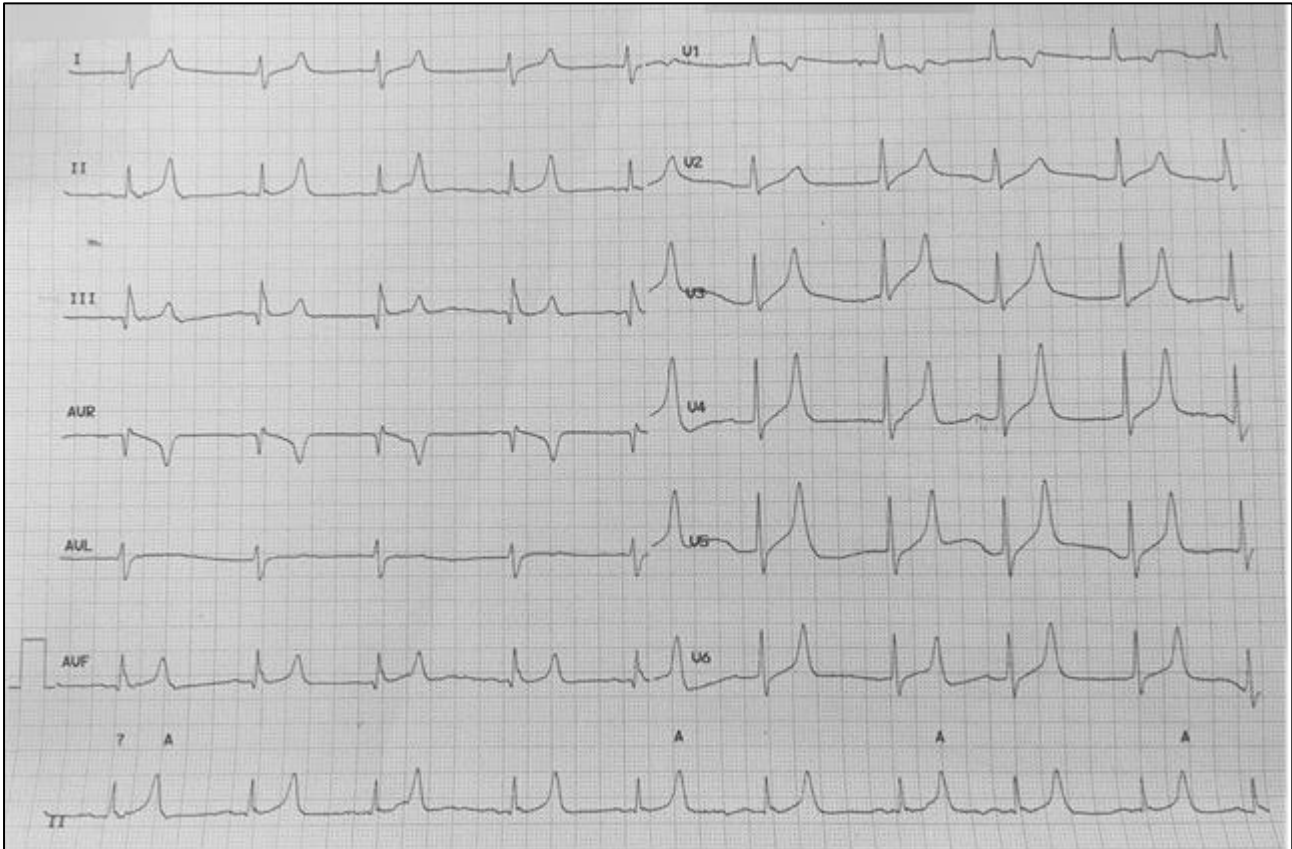
- A) A principal hipótese diagnóstica é de meningite, devendo ser colhido LCR imediatamente para iniciar terapêutica precoce.
- B) Considerar isolamento de contato e partículas após confirmação líquórica, quando também será estabelecida profilaxia para os contactantes.
- C) Meningite é a principal suspeita, entretanto, deverá realizar Tomografia de crânio antes da punção líquórica.
- D) Indicado tratamento empírico com corticoide e antibiótico, sendo a Ampicilina mais indicada, considerando-se a idade e agente etiológico.

36) Paciente, sexo feminino, 23 anos, vai à consulta após ter apresentado primeira crise convulsiva da vida. Estava em uso de “medicação para emagrecer”, sem recomendação médica, além de privação de sono importante, pois estava estudando para concurso público. Fez ressonância de crânio que foi normal e não apresentava sinais e sintomas de infecção, no entanto, tinha apresentado hiponatremia, já corrigida na urgência. De antecedentes, apenas sobrepeso e algum grau de ansiedade, mas sem outras patologias. Além da suspensão do “composto emagrecedor” e orientações higienodietéticas, que tratamento deverá ser iniciado?

Com base no caso, marque a alternativa correta:

- A) Não está recomendado tratamento com anticonvulsivante, pois provável crise reflexa, devendo-se explicar os riscos para novo evento e medidas de proteção.
- B) Indicado uso de Topiramato que, além de droga anticonvulsivante, auxilia no tratamento da perda de peso.
- C) Recomenda-se iniciar Fenitoína em virtude do alto risco de recorrência do quadro, visto paciente com histórico de privação de sono crônica.
- D) O uso de Valproato de sódio é uma boa opção pelo baixo risco de hiponatremia associado a esta droga.

37) Homem de 28 anos procura atendimento devido edema em face associado à redução do volume urinário. Relata histórico de lombalgia mecânica e faz uso recorrente de medicações por conta própria (última foi Nimesulida 100mg 8/8hs por 7 dias). Ao exame físico, nota-se anasarca, edema de MMII com Cacifo +, PA:150x100mmHg, FC:78bpm, FR:20irpm, SatO₂: 96% em ar ambiente; ausculta cardíaca normal, ausculta pulmonar com crepitações bibasais. ECG no momento da consulta a seguir:



Sobre o caso em questão, é correto afirmar que:

- A) A melhor droga para controle pressórico no momento seria um IECA ou BRA.
- B) Para fechar o diagnóstico de Injúria Renal Aguda, o ClCr precisa ser menor de 30mL/min.
- C) Apenas o débito urinário reduzido pode dar o diagnóstico de IRA, caso não tenha acesso à Creatinina sérica.
- D) A melhor conduta seria suspender o AINE, hidratar o paciente e estimular o rim com diurético de alça.

38) Durante discussão de um caso clínico, dois residentes entraram em discordância sobre a conduta. O paciente do caso, homem, 63 anos, estava internado devido pé diabético infectado com provável necessidade de abordagem cirúrgica, possuía doença renal crônica (DRC) estágio IV não dialítico, HAS e DM2. Queixava-se de astenia, mas com sinais vitais normais e os seguintes resultados de exames:

Hemoglobina (Hb): 7,8 mg/dl, Hematócrito (Ht) 29%, VCM 84 fL (VR: 80 – 100), HCM 29 pg (VR: 27 – 32), RDW 18% (VR: 10 – 16), Plaquetas 158.000 (VR 150.000 – 450.000), Saturação de transferrina 21% (VR: 15 a 50%), ferritina sérica 132 ng/ml (VR: 23 a 336 ng/ml), ferro sérico 54 µg/dL (VR: 65 a 175 µg/dL).

Paulo afirma que há necessidade de prescrição de concentrado de hemácias no pré-operatório e de dosagem de eritropoetina (EPO) sérica. Já Bárbara discorda das indicações do colega, afirmando que, na verdade, há indicação de suplementação de ferro.

Com relação ao caso acima e o manejo da anemia na DRC, assinale a alternativa correta:

- A) Os dois colegas estão equivocados sobre o manejo da anemia do paciente.
- B) Paulo está errado na indicação de hemocomponentes, porém correto na solicitação da dosagem de EPO sérica.
- C) Bárbara está equivocada, pois o paciente possui a saturação de transferrina e ferritina sérica normais.
- D) As indicações de Paulo estão erradas, enquanto a conduta de Bárbara está adequada ao caso clínico.

39) Durante avaliação no ambulatório de Nefrologia, um paciente de 58 anos, diabético, em uso da associação empagliflozina + linagliptina 25 mg/5 mg, sem queixas, encontra-se com pressão arterial 124x82 mmHg, e traz os seguintes exames: ureia 44 mg/dL; creatinina 1,5 mg/dL (VR: 0,7-1,3); taxa de filtração glomerular (TFG) 47.5 ml/min/1.73 m² - CKD-EPI; potássio 3,6 mmol/L; glicose 140 mg/dL; HBA1c 7,5%; e microalbuminúria (relação albumina/creatinina): 250 mg/g (VR: até 30), em 2 amostras. Não houve alteração significativa em relação aos exames coletados há 3 meses.

Em relação ao caso, marque a alternativa correta:

- A) Os Inibidores de SGLT-2 são terapias potenciais para redução da progressão da doença renal do diabético (DRD), mas seu uso só é autorizado para paciente com TFG acima de 45 ml/min, já que, abaixo disso, há grande risco de cetoacidose euglicêmica.
- B) Recomenda-se uso de inibidores da ECA ou bloqueadores do receptor da angiotensina II para o paciente, que apresenta albuminúria elevada, com o objetivo de reduzir a progressão da doença renal, mesmo que não seja hipertenso.
- C) O paciente apresenta-se na categoria G4A2 de KDIGO. Neste caso, não se recomenda o controle glicêmico intensivo, devido ser paciente com alto risco para hipoglicemias.
- D) O rastreamento da doença renal do diabetes deve começar 5 anos após o diagnóstico do paciente com diabetes tipo 2, devendo ser repetido anualmente.

40) Acredita-se que o exame de urina 1 (urinálise) tenha sido o primeiro exame de diagnóstico laboratorial da história da humanidade. Pela riqueza das informações que fornece, pode ser o alerta inicial para outras condições clínicas sistêmicas. Acerca deste exame, avalie as assertivas e marque a correta:

- A) O achado de hematuria associada à presença de dismorfismo eritrocitário remete, provavelmente, à causa tumoral extra-renal (e.g., doença prostática).
- B) A presença de bactérias na urina, piócitos incontáveis e nitrito positivo são achados definidores de infecção do trato urinário, e a antibioticoterapia dirigida pode ser instituída.
- C) Os cilindros céreos formam-se nos túbulos que se tornaram dilatados e atrofícos e sua presença representa o estágio inicial de uma injúria renal aguda.
- D) A presença de glicosúria em paciente diabético não é um achado patognomônico de diabetes descompensado, podendo corresponder ao efeito de algumas medicações.

41) Sobre as glomerulonefrites, marque a alternativa correta:

- A) Há forte associação da glomerulonefrite membranoproliferativa com infecção pelo vírus da hepatite B.
- B) A glomerulonefrite pós-estreptocócica cursa com redução de C3 por períodos superiores a 8 semanas.
- C) A nefropatia por IgA está associada à ocorrência concomitante ao quadro de infecção de vias aéreas superiores.
- D) Há indicação de biópsia renal para todos os pacientes que evoluem com quadro de síndrome nefrótica.

42) Homem, 62 anos, comparece à consulta queixando de plenitude pós-prandial e saciedade precoce há 3 meses. Nega perda de peso, vômitos, dor epigástrica ou alteração na cor ou consistência das fezes. Exame físico sem alterações. A conduta mais adequada para este paciente é:

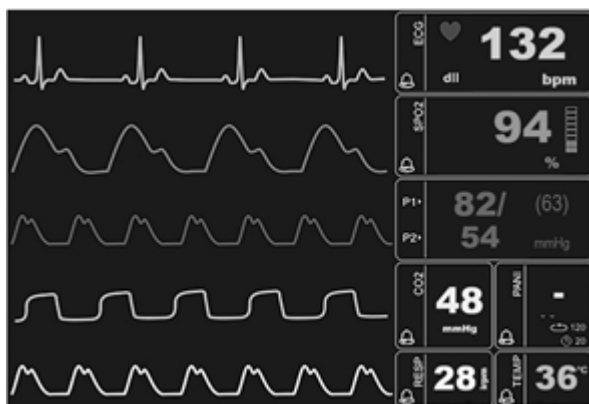- A) Iniciar inibidor da bomba de prótons para tratar síndrome dispéptica.
- B) Solicitar endoscopia digestiva alta e prescrever procinético.
- C) Iniciar IBP e procinético e solicitar endoscopia digestiva alta.
- D) Solicitar endoscopia digestiva alta e prescrever IBP.

43) Paciente masculino, internado devido aumento progressivo de volume abdominal há aproximadamente 1 ano, causando no momento dispneia aos pequenos esforços. Investigação complementar sugere diagnóstico de hepatopatia crônica de etiologia alcoólica complicada com ascite de moderado volume, sendo iniciada terapia específica com espironolactona 100 mg/dia. Evoluiu com redução do volume abdominal e remissão da dispneia, porém com piora nos exames laboratoriais. Sódio: 142 mEq/L, potássio 5,1 mEq/L, Ureia 48 mg/dl, Creatinina 1,2 mg/dl.

Sobre o manejo da ascite no paciente cirrótico e a correlação com o caso em questão, marque a alternativa correta:

- A) A espironolactona deve ser suspensa e iniciada furosemida 40 mg/dia.
- B) O paciente deve ter perda ponderal máxima de 0,5kg/dia na ausência de edema periférico.
- C) O quadro se enquadra nos critérios de ascite resistente a diuréticos.
- D) A paracentese de grande volume está indicada, devido falta de resposta à terapia diurética.

44) Mulher, 48 anos, é admitida em sala de graves com quadro de hematemeses volumosas há cerca de 1 hora. Paciente é portadora cirrose hepática por hepatite C crônica, estando com ascite de moderado volume. É realizada monitorização multi-parâmetros com os seguintes achados:



Acerca da abordagem da hemorragia digestiva alta no caso acima, marque a alternativa correta:

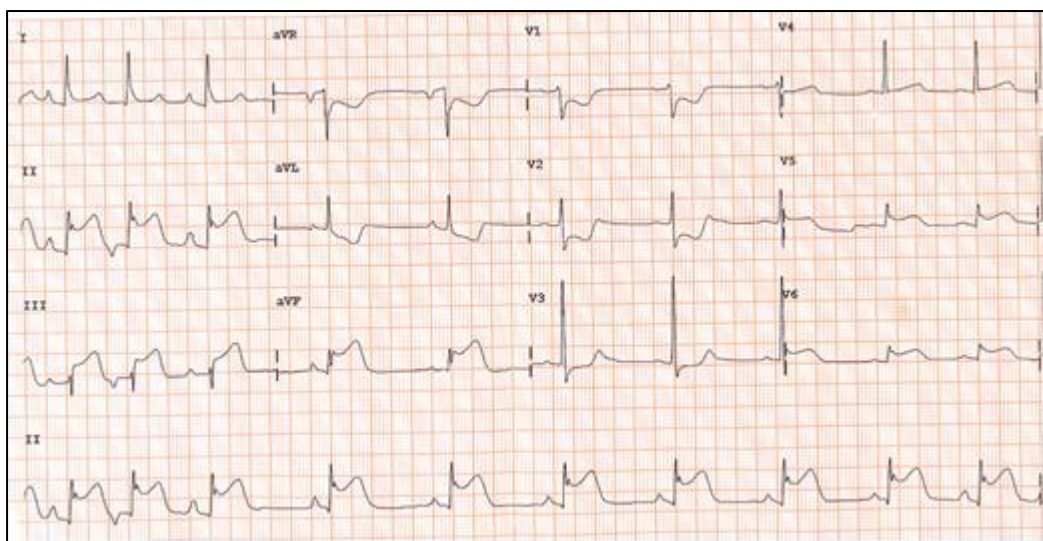
- A) Não há indicação da prescrição de inibidor de bomba de prótons devido provável etiologia varicosa.
- B) Deve ser iniciado octreotida endovenoso contínuo 50 mcg/h associado à albumina humana.
- C) A endoscopia digestiva alta deve ser realizada dentro de 24 a 48 horas após a admissão hospitalar.
- D) Deve ser prescrito Ceftriaxone 2g endovenoso 1 vez ao dia por 7 dias.

45) Em relação ao manejo da hemorragia digestiva baixa, é correto afirmar que:

- A) A endoscopia digestiva alta deve ser considerada na hemorragia digestiva baixa se ocorrência de instabilidade hemodinâmica.
- B) A angiotomografia de abdome tem recomendação restrita na falha de métodos diagnósticos endoscópicos.
- C) Recomenda-se realização de colonoscopia precoce dentro de 12 horas da admissão hospitalar devido redução na mortalidade.
- D) A colonografia tomográfica computadorizada de abdome é o exame de maior acurácia na abordagem do sangramento digestivo baixo.

46) Você, médico plantonista da UPA, recebe um senhor de 80 anos de idade, 70 kg, com queixa de dor retroesternal de forte intensidade de início há cerca de 30 min, com irradiação para o epigastro. Relata que estava caminhando com seu cão quando iniciou o quadro. Sentou-se por 10 minutos na esperança de melhora, pois já tinha tido outros episódios semelhantes que normalmente passavam com o repouso. Refere ainda falta de ar, náuseas e enjoo. Chega acompanhado da esposa, que diz que o mesmo é hipertenso, porém em tratamento irregular de anti-hipertensivo.

Ao exame clínico: Apresenta-se pálido com fascies de dor; a ausculta pulmonar: murmúrio vesicular presente com estertores crepitantes em terço inferior bilateralmente, FR=28 imp, Sat Oxigênio= 91%; ausculta cardíaca ritmo regular, bulhas normofonéticas, FC=55 bpm. Pressão arterial de 88 x 59 mmHg, temperatura de 36,7^o C e saturação de 92%. Foi instalado cateter de oxigênio com 5l/min, acesso venoso periférico e solicitado ECG 12 derivações e enzimas cardíacas exibidos a seguir. Analise as afirmações abaixo e marque a correta.



- A) Trata-se de um IAM com supra de ST e, para confirmação diagnóstica de ser Infarto de ventrículo direito, é necessário a solicitação enzimas cardíaca.
- B) O tratamento inicial neste caso consiste em AAS 300 mg-VO, nitrato 5 mg SL; morfina 2 mg EV; SF 0,9%) EV- fase rápida- – cateterismo de urgência.
- C) O cateterismo de urgência não está indicado, pois o paciente se encontra instável hemodinamicamente, sendo recomendado o tratamento medicamentoso e cateterismo eletivo.
- D) Trata-se de um IAM com supra de ST e tratamento inicial deverá ser AAS 300 mg-VO, reposição volêmica com SF 0,9% EV- fase rápida- e cateterismo de urgência.

47) Motoboy sofre acidente (moto x muro), ele estava sem capacete, foi resgatado pelo SAMU e levado à emergência de hospital de trauma. Foi realizado o atendimento inicial aos moldes do ATLS.

A= Emite sons, sem sinais de obstrução de via aérea. Colar cervical instalado e sem lesões aparente de coluna cervical.

B= Escoriações generalizadas no tórax, com hematoma importante na transição tóraco- abdominal direita, doloroso à palpação e com murmúrio vesicular abolido. $SATO_2=89\%$.

C= ausculta cardíaca sem alterações, com bulhas normofonéticas e taquicardicas, FC=123 bpm, PA=88x55 mmHg, avaliação abdominal: dor em hipocôndrio direito à palpação, RHA presente, porém sem sinais de irritação peritoneal, apresenta deformidade e ferida corto contusa com sangramento importante pelo curativo em membro inferior direito.

D= não responde aos comandos, emite sons, flexão anormal e abertura ocular só com o estímulo doloroso. Pupila reativa só à direita.

E= Presença de ferimento corto contuso região frontal direita, presença de vários hematomas no tórax, abdome e região lombar direita, mantido aquecido com cobertor térmico.

Em relação ao caso acima, assinale a afirmativa correta:

- A) O diagnóstico deste paciente: politraumatismo com trauma craniano e torácico, Glasgow é 8, portanto trata-se de um TCE moderado, deverá ser instalado máscara de alto fluxo e expansão volêmica como medida inicial.
- B) Levando em consideração o diagnóstico e o Glasgow (6) deste paciente, a conduta inicial deverá ser: instalação de oxigênio, obtenção de acesso venoso periférico, expansão volêmica, intubação orotraqueal e drenagem do tórax à direita.
- C) Na avaliação primária, foi suspeitado de fratura em membro inferior direito, é correto afirmar que, no tratamento inicial, a correção desta fratura deverá ser realizada prioritariamente em detrimento aos outros achados (TCE, trauma torácico).
- D) A reposição volêmica do paciente politraumatizado deve ser realizada com soro fisiológico ou glicosado, cálculo deve ser 50 ml/kg visando à correção da hipotensão, mantendo o paciente normotenso.

48) Mulher, 29 anos, 60 kg, estava preparando o mingau de seu filho quando o botijão de gás explodiu e ela foi arremessada contra a parede. O SAMU chegou após 1 hora no local para o resgate. O médico do resgate encontra a paciente com as seguintes lesões: Está com rebaixamento do nível de consciência, tosse com secreção carbonácea, presença de várias queimaduras: anteriormente nos braços (D e E) , tórax e abdome anterior, face bem avermelhada e com bolhas, perda das sobrancelhas. Quanto ao tratamento inicial e cálculo da reposição volêmica das primeiras 8 hs, assinala a alternativa correta:

- A) Deve-se instalar máscara não re-inalante, acesso venoso central e instalar PVC para controle da reposição volêmica. O volume infundido deverá ser ringer lactato = 2.112,5 ml em 8hs.
- B) Deve-se proceder à intubação orotraqueal, acesso venoso periférico, controle de diurese para orientação da reposição volêmica. O volume infundido deverá ser com ringer lactato = 3.780 ml em 8hs.
- C) Deve-se ofertar oxigênio sob máscara de ventura a 36%, acesso intraósseo em membro inferior, reposição volêmica com Soro fisiológico. O volume infundido deverá ser ringer lactato = 3.560 ml em 8hs.
- D) Deve-se proceder à intubação orotraqueal, acesso venoso central de PVC para controle da reposição volêmica. O volume infundido deverá ser com Soro glicosado 5% = 7.560 ml em 8hs.

49) Paciente, 70 anos sofreu queda de bicicleta e foi levado ao pronto atendimento. Chega consciente e orientado, referindo leve cefaleia, alguns hematomas nas pernas e braços. O mesmo é cardiopata, faz uso de atenolol e marevan. Após avaliação clínica e exame físico que estavam sem alterações, foi liberado para casa. Após 3 dias, o paciente retorna ao PA, inconsciente, com pupila esquerda maior que a direita, sem abertura ocular, sons incompreensíveis e flexão anormal. Assinale a alternativa correta:

- A) São critérios de indicação de tomografia de crânio no paciente com TCE: alteração do nível de consciência; idade maior que 60 anos ou menor que 2 anos; uso de anticoagulação oral, cefaleia intensa.
- B) O paciente do caso acima está com Glasgow 7 que o classifica como TCE moderado e a conduta inicial é manter o paciente em vigilância neurológica, oxigenioterapia por cateter de oxigênio, cabeceira elevada a 45º e centralizada. Hidratação venosa para manter normovolêmico e níveis pressóricos normais.
- C) Hipertensão arterial, pressão de perfusão cerebral elevada e hipotermia, pressão intracraniana diminuída, são fatores relacionados ao mau prognóstico no atendimento inicial aos pacientes com TCE.
- D) Na condução deste paciente, devem-se manter as medidas de proteção neurológica, estabilização hemodinâmica e respiratória, porém não está indicado monitorização da PIC visto que está classificado como TCE moderado.

50) Paciente do sexo feminino, 68 anos, tabagista, procura atendimento de urgência na UPA, com queixa de falta de ar, que começou há 2 horas, com piora há 40 min, desconforto torácico. Exame físico: consciente, agitada, sudoréica, uso de musculatura acessória

Sinais Vitais: FC= 118bpm, PA=240 x 140 mmHg, SO₂=85%, FR=32 imp

Ausulta pulmonar: diminuição de murmúrios vesiculares global e estertores crepitantes até ápices de ambos os hemitórax.

Ausulta cardíaca: Ritmo cardíaco regular, bulhas taquicardicas sem sopros.

Sem outras alterações no exame físico.

A hipótese diagnóstica, suporte de oxigênio/ventilatório; e conduta mais adequada, respectivamente, são:

- A) Infarto agudo do miocárdio; cateter de oxigênio 4l/min, estreptoquinase + morfina e AAS.
- B) DPOC descompensado; máscara não re-inalante com 7l/min + beta-2 adrenérgico subcutâneo + corticosteroide e ventilação não invasiva.
- C) Pneumonia; máscara de Venturi com 40% de FIO₂ +antibiótico intravenoso.
- D) Edema agudo de pulmão; ventilação não invasiva (VNI); nitroprussiato de sódio + furosemida e morfina.