



Revalidação de Diploma de Médico Graduado no Exterior – 2022

(Tramitação ordinária)

EDITAL Nº. 001/FM/2022

PROVA ESCRITA

CADERNO DE PROVA “AMARELO”

Caderno de Provas

Nome do Candidato

Instruções

LEIA COM ATENÇÃO

- Este **Caderno de Prova**, com páginas numeradas de **1 a 29**, é composto de duas partes:
 - **PARTE I:** constituída de **50 (cinquenta)** questões objetivas de múltipla escolha, cada uma com quatro alternativas, assim distribuídas:
 - **01 a 10** – Clínica Cirúrgica
 - **11 a 20** – Clínica Médica
 - **21 a 30** – Ginecologia e Obstetrícia
 - **31 a 40** – Pediatria
 - **41 a 50** – Medicina da Família e Comunidade/Saúde Coletiva
 - **PARTE II:** constituída de **10 (dez)** questões discursivas, assim distribuídas:
 - **01 e 02** – Clínica Cirúrgica
 - **03 e 04** – Clínica Médica
 - **05 e 06** – Ginecologia e Obstetrícia
 - **07 e 08** – Pediatria
 - **09 e 10** – Medicina da Família e Comunidade/Saúde Coletiva

- Caso o Caderno de Prova esteja incompleto ou tenha qualquer defeito de impressão, solicite ao fiscal que o substitua.

3. Sobre a Marcação do Cartão de Respostas da Parte I – Questões Objetivas

As respostas das questões objetivas devem ser, obrigatoriamente, transcritas com caneta esferográfica de tinta azul ou preta não porosa para o Cartão de Respostas, que será o único documento válido para correção. O Cartão de Respostas não será substituído por erro ou dano do candidato.

- Para cada questão existe apenas uma alternativa que a responde acertadamente. Para a marcação da alternativa escolhida no **CARTÃO DE RESPOSTAS**, pinte completamente o círculo correspondente.

Exemplo: Suponha que para determinada questão a alternativa **C** seja a escolhida.

N.º da Questão
<input type="radio"/> A
<input type="radio"/> B
<input checked="" type="radio"/> C
<input type="radio"/> D

- Marque apenas uma alternativa para cada questão.
- Será invalidada a questão em que houver mais de uma marcação, marcação rasurada ou emendada, ou não houver marcação.
- Não rasure nem amasse o **CARTÃO DE RESPOSTAS**.
- Para responder às **Questões Discursivas**, poderão ser usados os espaços para rascunho disponíveis logo após cada questão, mas as respostas definitivas deverão ser transcritas nas **FOLHAS DE RESPOSTAS DEFINITIVAS** das questões discursivas. Use caneta esferográfica de tinta **azul ou preta não porosa**.
- Não haverá substituição de **FOLHAS DE RESPOSTAS DEFINITIVAS** das questões discursivas por erro ou dano do candidato.
- A duração da Prova Escrita é **5 (cinco)** horas, já incluído o tempo destinado ao preenchimento do **CARTÃO DE RESPOSTAS** das questões objetivas e das **FOLHAS DE RESPOSTAS DEFINITIVAS** das discursivas.
- Será permitida a saída de candidatos da sala de prova **somente** após decorridas **2 (duas)** horas do início da Prova Escrita. O candidato que insistir em sair da sala de Prova, antes de decorridas 2 (duas) horas, deverá assinar Termo de Ocorrência, declarando desistência do processo, que será lavrado pelo Coordenador do estabelecimento.
- Na página **29** deste Caderno de Prova, encontra-se a **Folha de Anotação do Candidato**, a qual poderá ser utilizada para a transcrição das respostas das questões objetivas. Essa folha poderá ser levada pelo candidato para posterior conferência com o gabarito somente após decorridas **2 (duas)** horas do início da prova.
- Antes de se retirar da sala de prova, o candidato deverá, obrigatoriamente, entregar ao fiscal este **Caderno de Prova** e o **CARTÃO DE RESPOSTAS** das questões objetivas e as **FOLHAS DE RESPOSTAS DEFINITIVAS** das discursivas. Este Caderno de Prova poderá ser levado pelo candidato somente na última meia hora de prova.

Clínica Cirúrgica

QUESTÃO 01

A respeito da diferenciação entre transudatos e exsudatos para o correto manejo de pacientes com derrame pleural, analise as afirmativas.

- I. Os transudatos são, em sua maior parte, bilaterais; já os exsudatos se apresentam, na maioria das vezes, de forma unilateral.
- II. Os critérios de Light são parâmetros clínicos utilizados na diferenciação entre transudatos e exsudatos.
- III. A etiologia mais frequente de derrame pleural do tipo transudato é a insuficiência renal.
- IV. O derrame pleural secundário à tuberculose é normalmente do tipo exsudativo com valores de adenosina deaminase acima de 40 UI/L.

Estão corretas as afirmativas

- [A] II, III e IV, apenas.
- [B] II e III, apenas.
- [C] I, II e III, apenas.
- [D] I e IV, apenas.

QUESTÃO 02

As hemorroidas são estruturas vasculares normais no canal anal. Aproximadamente 5% da população geral é afetada por sintomas relacionados à doença hemorroidária. Em relação à anatomia, características clínicas e fisiopatologia das hemorroidas, é correto afirmar:

- [A] A doença hemorroidária é caracterizada por dilatação anormal das veias do plexo hemorroidário interno, distensão das anastomoses arteriovenosas, prolapso dos coxins anais e destruição do tecido conectivo de ancoragem.
- [B] A artéria retal inferior é ramo direto da artéria ilíaca interna e principal responsável pelo suprimento arterial para as hemorroidas internas.
- [C] O principal referencial anatômico para classificação das hemorroidas é a borda anal. As hemorroidas internas estão acima e as externas abaixo da borda anal.
- [D] A hemorroida de terceiro grau permanece sempre exteriorizada e irreductível, com ou sem sangramento, podendo evoluir para isquemia, trombose ou gangrena.

QUESTÃO 03

A prevalência da diverticulose tem aumentado tanto no ocidente quanto em países que adotaram um estilo de vida mais ocidental. A doença diverticular do cólon é uma causa importante de internações hospitalares. Vários fatores de estilo de vida têm sido associados à doença diverticular. Sobre essa doença, analise as afirmativas a seguir.

- I. Alta ingestão de carne vermelha, dieta pobre em fibra alimentar e tabagismo estão associados ao risco de desenvolver doença diverticular.
- II. Ao contrário da diverticulite, que ocorre principalmente no cólon esquerdo, o sangramento diverticular ocorre principalmente no cólon direito.
- III. Existem evidências científicas robustas que apoiam o uso da mesalazina associado a probióticos para prevenir a recorrência de episódios de diverticulite.

Está correto o que se afirma em

- [A] I, apenas.
- [B] I e II, apenas.
- [C] II e III, apenas.
- [D] I, II e III.

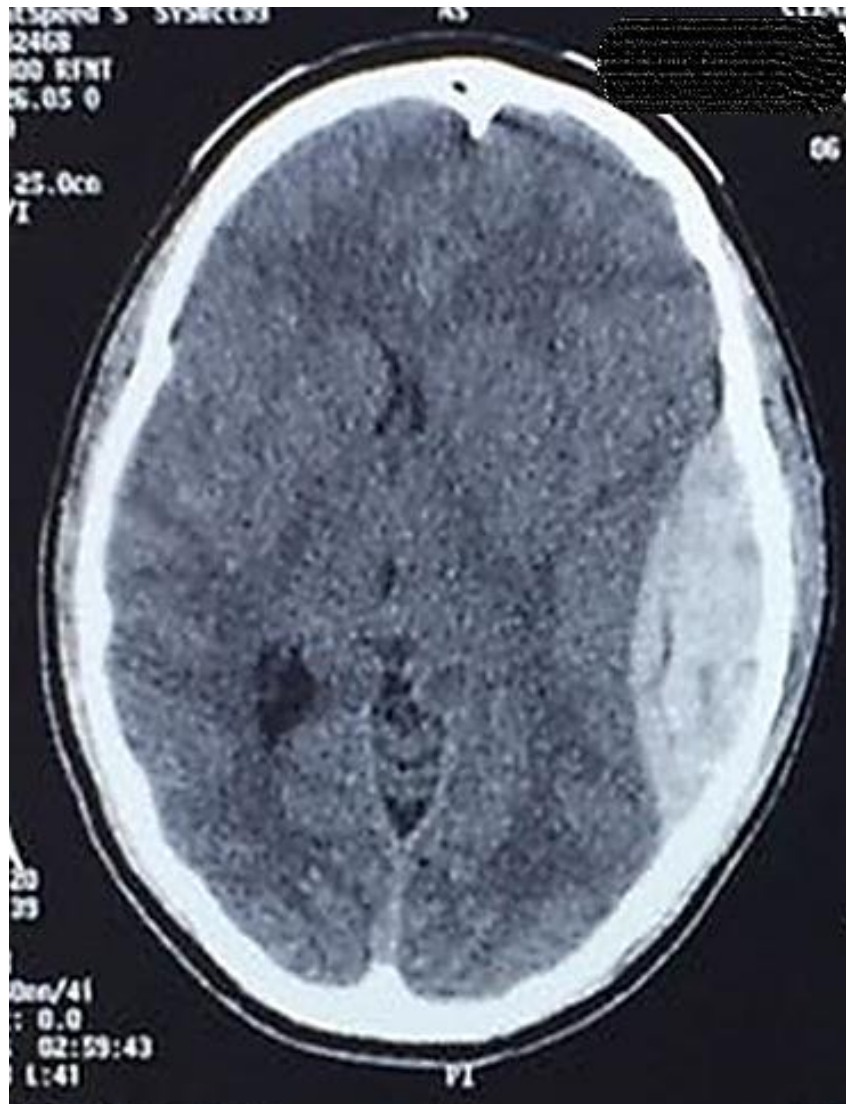QUESTÃO 04

O câncer de pulmão é o 3º responsável pelos óbitos de câncer em homens e o 4º em mulheres. Sobre esse tipo de câncer, assinale a afirmativa correta.

- [A] Aproximadamente 20% dos casos estão associados ao consumo de bebida alcoólica.
- [B] É o câncer de maior prevalência nos pacientes do sexo feminino.
- [C] Os tipos histológicos mais comuns são os carcinomas de não pequenas células (que incluem adenocarcinoma de células escamosas e os carcinomas *oat-cell*).
- [D] De acordo com o Tratado de Tumores Malignos (TNM), 8ª edição, o derrame pleural neoplásico passa a não ser mais considerado metástase.

QUESTÃO 05

Paciente do sexo masculino, 25 anos, encontra-se internado na Unidade de Tratamento Intensivo por traumatismo cranioencefálico grave. A tomografia computadorizada de crânio encontra-se representada abaixo.



Considerando o diagnóstico radiológico, qual é a causa mais relacionada a essa alteração?

- [A] Estiramento e ruptura de veias-ponte presentes na aracnoide.
- [B] Ruptura da artéria meníngea média em seu trajeto junto à escama temporal.
- [C] Extravasamento de sangue a partir de lacerações do parênquima cerebral.
- [D] Laceração do seio transvers da dura-máter junto ao seu trajeto lateral na base do crânio.

QUESTÃO 06

Paciente masculino, 35 anos, 70 Kg, vítima de acidente automobilístico, é admitido na unidade de pronto atendimento em urgência e emergência, via SAMU, apresentando FC 125 bpm, PA 110/60 mmHg, FR 26 irpm, SatO₂ 91%, temp. axilar 35°C; ansioso, porém responsivo, negou comorbidades, referiu última refeição há 4h e a carteira de identidade demonstra tipo sanguíneo AB+. Apresenta fratura exposta em perna esquerda e ferimento penetrante na cavidade abdominal. Após condutas necessárias realizadas, o paciente foi submetido à intubação orotraqueal (IOT) em sequência rápida e mantido sob ventilação mecânica. Foi colhida a gasometria arterial que mostrou os seguintes resultados: pH 7,20; pCO₂ 35 mmHg; HCO₃⁻ 10 mmol/L BE -16 mmol/L; K⁺ 5.9 mEq/L; Hb 8g/dL; Hct 25%. Sem alterações evidenciadas na monitorização. Foram transfundidas, inicialmente, duas unidades de concentrado de hemácias e três unidades de plasma fresco congelado. Com base no caso, qual o distúrbio ácido básico apresentado?

- [A] Alcalose metabólica
- [B] Acidose metabólica
- [C] Acidose respiratória
- [D] Alcalose respiratória

QUESTÃO 07

Paciente masculino, 46 anos, tabagista, obeso, portador de *diabetes mellitus* insulínodépendente compensado e hipertensão arterial sistêmica controlada com inibidor da enzima conversora de angiotensina. Está programada a cirurgia de colecistectomia aberta, razão pela qual é solicitada a avaliação pré-anestésica. Ao exame físico, constata-se presença de barba volumosa, uso de prótese superior e inferior, micrognatia e Teste de Mallampati classificação II. Revisão de sistemas sem alterações e exames laboratoriais dentro da normalidade. Marque V para as afirmativas verdadeiras e F para as falsas.

- () A última diretriz de avaliação cardiovascular perioperatória da Sociedade Brasileira de Cardiologia não recomenda a suspensão dos inibidores da enzima conversora de angiotensina no perioperatório.
- () O risco pertinente ao procedimento cirúrgico se refere à provável ocorrência de eventos cardiovasculares perioperatório, independentemente do estado clínico do paciente. A colecistectomia aberta, portanto, é um procedimento de baixo risco (<1%).
- () A realização de ecocardiograma transtorácico é recomendada para todos os pacientes portadores de hipertensão arterial sistêmica, pois oferece informações adicionais de risco, a exemplo da fração de ejeção, que interferem na escolha das medicações anestésicas.
- () Conforme a Sociedade Americana de Anestesiologia (ASA), o paciente descrito é classificado como ASA II, isto é, aquele que apresenta doença sistêmica leve a moderada.

Assinale a sequência correta.

- [A] F, V, F, F
- [B] F, F, V, V
- [C] V, V, V, F
- [D] V, F, F, V

QUESTÃO 08

Procedimentos com anestesia local são frequentes tanto no âmbito da atenção básica à saúde quanto das urgências e emergências. Em relação aos anestésicos locais, analise as afirmativas a seguir.

- I. Os anestésicos locais bloqueiam de forma reversível a transmissão de impulsos autônomos, sensoriais e motores, nessa sequência e dependente da dose, devido à diferença na composição e diâmetro das fibras nervosas.
- II. Cada anestésico local possui uma concentração mínima efetiva peculiar e necessária para bloquear a condução dos impulsos nervosos, refletindo as diferentes potências de cada fármaco.
- III. Nas doses recomendadas de bupivacaína (2-3 mg/Kg), a baixa toxicidade sistêmica relaciona-se à alta capacidade de conjugação a proteínas plasmáticas, diminuindo a sua distribuição pelos tecidos corporais.

Está correto o que se afirma em

- [A] I e II, apenas.
- [B] I, apenas.
- [C] I, II e III.
- [D] II e III, apenas.

QUESTÃO 09

Durante a técnica infraclavicular de punção da veia subclávia para realização de acesso venoso central, a ponta da agulha deve ser posicionada na direção de qual estrutura?

- [A] Fúrcula esternal
- [B] Apêndice xifoide
- [C] Mamilo contralateral
- [D] Mamilo ipsilateral

QUESTÃO 10

Paciente de 60 anos de idade, sexo masculino, procura o PA Adulto de Hospital Municipal com quadro há um dia de dor abdominal, localizada em flanco direito, intermitente, tipo cólica, forte intensidade, associada a náuseas, vômitos e febre não termometrada. O médico plantonista inicia o tratamento clínico com medicamentos sintomáticos, com pouca melhora, e faz a hipótese diagnóstica de abdome agudo. Qual a principal hipótese etiológica dessa dor abdominal?

- [A] Abscesso hepático
- [B] Diverticulite de Meckel
- [C] Colecistite
- [D] Abscesso de psoas

Clínica Médica

QUESTÃO 11

Homem, 31 anos, procurou atendimento médico pois notou nódulo em axila esquerda que vem aumentando de tamanho, associado à fadiga, perda de peso e febre não aferida. Foi submetido à biópsia, em que foram visualizadas células gigantes, multinucleadas, com nucléolos evidentes, compatíveis com células de Reed-Sternberg. Diante do quadro clínico e do resultado da biópsia, qual a hipótese diagnóstica?

- [A] Linfoma de Hodgkin
- [B] Tuberculose ganglionar
- [C] Linfoma não Hodgkin
- [D] Micose fungoide

QUESTÃO 12

Homem, 72 anos, com cirrose hepática, causada pelo vírus da hepatite C, vem em consulta no ambulatório de hepatologia acompanhado pelo filho, apresentando icterícia ++/4+ e distensão abdominal por volumosa ascite não controlada por paracentese. Filho refere que o pai tem apresentado quadros de confusão mental. Em relação à classificação de Child Pugh, quais exames são necessários para avaliar se o paciente tem indicação de transplante hepático?

- [A] Bilirrubinas, albumina sérica e gamaglutamiltransferase.
- [B] Bilirrubinas, ureia sérica e tempo de protrombina.
- [C] Bilirrubinas, ureia sérica e gamaglutamiltransferase.
- [D] Bilirrubinas, albumina sérica e tempo de protrombina.

QUESTÃO 13

Mulher, 55 anos, chega ao pronto atendimento trazida pelo SAMU, torporosa, evoluindo com convulsão e coma. Ao exame físico: PA= 90 x 50 mmHG, FC= 120 bpm, FR= 18 irpm, pulsos finos. Realizados exames laboratoriais com os seguintes resultados: glicemia 1020 mg/dL, Na+ 125 mEq/L, K+ 3,5 mEq/L, ureia 150 mg/dL, creatinina 2,9 mg/dL, urina tipo I com glicose 4+ e corpos cetônicos 1+, gasometria com pH 7,40, bicarbonato 20 mEq/L e Osmolaridade 360 mOsm/kg água. Em relação ao quadro clínico-laboratorial, trata-se de

- [A] estado hiperglicêmico hiperosmolar, causado pelo diabetes tipo II.
- [B] cetoacidose diabética, causada pelo diabetes tipo I.
- [C] uremia, devido à desidratação e insuficiência renal crônica.
- [D] hiponatremia, devido à desidratação pelo diabetes tipo I.

QUESTÃO 14

Homem, 65 anos, hipertenso e tabagista, vem ao ambulatório com queixa de dispneia progressiva há 8 anos. Apresenta tosse crônica com expectoração clara e, neste último mês, evoluiu com dispneia aos pequenos esforços. Ao exame físico: FR= 25 irpm, murmúrio vesicular diminuído difusamente, estase jugular, hepatomegalia 2 cm do rebordo costal direito e edema +++/4+ nos membros inferiores. Demais dados do exame físico sem alterações. Os achados do exame clínico correspondem à doença pulmonar obstrutiva crônica com

- [A] falência de ventrículo esquerdo e insuficiência cardíaca congestiva.
- [B] hipertensão arterial, evoluindo para insuficiência cardíaca congestiva.
- [C] quadro de exacerbação aguda, evoluindo para insuficiência respiratória.
- [D] hipertensão pulmonar, insuficiência cardíaca direita e cor pulmonale.

QUESTÃO 15

Mulher, 60 anos, em acompanhamento há 15 anos de artrite reumatoide, apresentando deformidades em mãos, retorna ao ambulatório com raio X de mãos e punhos com as seguintes alterações radiológicas: hiperextensão das articulações interfalangeanas proximais e flexão das articulações interfalangeanas distais. Esses achados correspondem à deformidade em

- [A] dedos em batoeira.
- [B] pescoço de cisne.
- [C] dedos em fuso.
- [D] dedos em martelo.

QUESTÃO 16

Homem, 28 anos, admitido na emergência com história de oligúria, urina escura, mialgia generalizada, náuseas e vômitos. Tabagista (20 maços/ano) e usuário de cocaína há 5 anos, cerca de 4 vezes por semana. Nega uso de drogas injetáveis. Refere uso de cocaína inalatória ontem. Exame físico: orientado, desidratado ++/4+, FC= 110 bpm, FR= 20 irpm, PA= 150x100 mmHg, Temp. axilar 36,8° C. Dor à palpação da musculatura difusamente em membros inferiores e avaliação da força muscular limitada pela dor. Demais achados do exame físico sem alterações. Em relação ao quadro clínico do paciente, qual a hipótese diagnóstica?

- [A] Glomerulonefrite difusa aguda
- [B] Nefrite intersticial aguda
- [C] Insuficiência renal aguda por rabdomiólise
- [D] Vasculite imune de grandes vasos

QUESTÃO 17

Homem, 37 anos, agricultor, procedente de Belém do Pará, vem à consulta com queixa de febre há 30 dias, não mensurada, episódios de náuseas e vômitos. Nos primeiros 15 dias, a febre era diária seguida de calafrios. Após esse período, a febre surgia a cada 2 dias, com início abrupto seguido por calafrios e sudorese intensa. Fez uso de dipirona 1g. Nega doenças prévias. Ao exame físico: REG, mucosas hipocoradas ++/4+, PA= 120 x 80 mmHg, FC= 99 bpm, FR= 18 irpm, temp. axilar 39° C, Peso = 70 kg. Abdome globoso, fígado palpável 2 cm do rebordo costal direito e baço palpável 3 cm do rebordo costal esquerdo. Demais dados do exame físico sem alterações. Foi realizada hematoscopia do sangue periférico com presença de *Plasmodium vivax* em hemácias. Qual tratamento deve ser prescrito ao paciente?

- [A] Cloroquina 7 dias e primaquina 3 dias, dose única, após as refeições.
- [B] Cloroquina 3 dias e primaquina 7 dias, dose única, após as refeições.
- [C] Arteméter 3 dias e lumefantrina 5 dias, de 12/12 horas, em jejum.
- [D] Artesunato+mefloquina 3 dias e primaquina 14 dias, dose única, após as refeições.

QUESTÃO 18

João, 65 anos, veio à consulta ambulatorial trazido pela filha, que queixa estar envergonhada com a mudança de comportamento do seu pai. Há cerca de 4 meses, começou a dizer frases de cunho sexual para a funcionária doméstica da casa, tem falado palavras de baixo calão para pessoas desconhecidas. Refere ainda que não pode deixar restos de comida na mesa, que come tudo, principalmente se for doce e só toma banho se for à noite, caso contrário fica extremamente irritado. O quadro clínico e comportamental do João corresponde à demência

- [A] frontotemporal.
- [B] de corpos de Lewy.
- [C] de Alzheimer.
- [D] de Parkinson.

QUESTÃO 19

Feminino, 30 anos, vem ao ambulatório com queixa de fraqueza inicialmente em membros inferiores há 3 dias, evoluindo com piora da força muscular em membros superiores há 2 dias. Refere um quadro diarreico há 2 semanas antes do início dos sintomas atuais. Nega disfagia, diplopia, perda de controle esfinteriano, sem nível sensitivo. Nega comorbidades ou história familiar de doença neurológica. Qual o manejo correto desta paciente?

- [A] Acompanhamento ambulatorial, pois se trata de *miastenia gravis*, devendo ser realizada coleta de líquido e prescrita prednisona.
- [B] Internação hospitalar, pois se trata de uma crise miastênica, devendo ser realizada eletroneuromiografia e prescrita imunoglobulina humana.
- [C] Internação hospitalar, pois se trata de uma síndrome de Guillain Barré, devendo ser realizada coleta de líquido e prescrita imunoglobulina humana.
- [D] Acompanhamento ambulatorial, pois se trata de uma síndrome de Guillain Barré, devendo ser realizada coleta de líquido e prescrita prednisona.

QUESTÃO 20

A maior causa de morte no Brasil e no mundo é de origem cardiovascular, que corresponde a cerca de 30% de todas as causas, sendo a insuficiência cardíaca a grande responsável pela maior parte desses óbitos. Há diversas medicações que se mostram eficientes na redução da mortalidade. Nesse contexto, assinale o fármaco que possui efeito benéfico na redução da mortalidade cardíaca.

- [A] Digoxina
- [B] Dapagliflozina
- [C] Furosemida
- [D] Atenolol

Ginecologia e Obstetrícia

QUESTÃO 21

Nuligesta, 26 anos, vem tentando engravidar há 4 anos, sem sucesso. Queixa-se de dispareunia profunda e dor pélvica, informando que a dor piora bastante no período menstrual. Ao toque vaginal, observa-se útero retrovertido, fixo, sensível ao toque e à presença de nodulações no ligamento útero-sacral. Após avaliar exames complementares, o médico indica uma videolaparoscopia com biópsia, chegando ao diagnóstico final. Ao receber explicações sobre as opções de tratamento, a paciente opta pelo uso de um implante liberador de etonogestrel e 6 meses depois, na consulta de retorno, relata alívio significativo do quadro álgico. A melhora da sintomatologia ocorreu porque o medicamento escolhido

- [A] provocou a degradação enzimática das aderências na pelve.
- [B] inibiu de forma não seletiva as enzimas COX-1 e COX-2.
- [C] promoveu atrofia dos focos de tecido endometrial ectópico.
- [D] agiu no hipotálamo, bloqueando a síntese de gonadotrofinas.

QUESTÃO 22

Mulher de 47 anos, G2 PC2 A0, procura ginecologista queixando-se de sangramento menstrual prolongado. Relata que suas menstruações duravam em média 4-5 dias, mas nos últimos 6 meses o sangramento vem se prolongando por até 10 dias. Informa que realizou laqueadura tubária há 13 anos e desde então não faz uso de contraceptivos hormonais. Nega comorbidades. Após realização de exame físico e avaliação dos exames complementares, o médico conclui que a causa do sangramento anormal é de ordem estrutural. Qual achado é compatível com o caso descrito?

- [A] Cisto folicular de ovário
- [B] Pólipo endometrial
- [C] Distúrbio de coagulação
- [D] Síndrome dos ovários policísticos

QUESTÃO 23

Mulher casada, G2 P2 A0, 38 anos, tabagista 1 maço/dia, dislipidêmica e hipertensa, teve o último parto há 4 anos. Faz uso regular de sinvastatina 20 mg/dia e losartana 50 mg/dia, mantendo PA em níveis adequados. Informa fazer uso de Ciclo 21 (contraceptivo oral combinado) sem intervalo entre as cartelas, pois não deseja menstruar, estando bem adaptada ao método. Exame físico sem anormalidades, exceto por IMC = 38 Kg/m². Em relação à contracepção, qual a opção correta para essa paciente?

- [A] Recomendar sistema intrauterino liberador de levonorgestrel.
- [B] Manter contraceptivo oral combinado.
- [C] Oferecer dispositivo intrauterino de cobre.
- [D] Indicar laqueadura tubária.

QUESTÃO 24

Paciente do sexo feminino, 16 anos, vem para consulta ginecológica acompanhada pela mãe. Relata que nunca menstruou e nega atividade sexual. Sem outras queixas ou afecções clínicas, apresenta ao exame clínico peso 55 kg, estatura 1,63 m, fâcies atípica, Tanner M4P5, abdome sem visceromegalias, indolor à palpação. Ao exame ginecológico, vulva com anatomia típica, com pilificação normal, hímen anular íntegro, vaginometria com cotonete = 2 cm. Não foi realizado exame ginecológico com espéculo. Diante desses dados, qual a principal hipótese diagnóstica e conduta adequada para investigação?

- [A] Amenorreia primária por síndrome de Mayer-Rokitansky-Kuster-Hauser; solicitar USG pélvica.
- [B] Adrenarca isolada por hiperplasia congênita da suprarrenal; dosar 17-hidroxiprogesterona.
- [C] Síndrome dos ovários policísticos; descartar outras causas de hiperandrogenismo.
- [D] Atraso constitucional da puberdade; reavaliar clinicamente em 6 a 12 meses.

QUESTÃO 25

Mulher, 40 anos, lactante em aleitamento materno exclusivo há 2 meses, relata ter identificado há 3 meses, durante autoexame, um “caroço” na mama esquerda. Nega comorbidades ou doenças importantes no histórico familiar. Informa que nunca fez exame de mamografia. Ao exame físico, presença de nodulação endurecida com cerca de 3 cm em QSL da mama esquerda. Na axila, não foram palpados linfonodos suspeitos. Qual a conduta correta para esse caso?

- [A] Proceder à exérese do nódulo por cirurgia, com pesquisa de linfonodo sentinela para avaliar a necessidade de ampliação das margens.
- [B] Indicar biópsia por core biopsy, pois, após os 40 anos de idade, todo nódulo de mama deve ser investigado com exame anatomopatológico.
- [C] Aguardar a suspensão do aleitamento, pois a arquitetura mamária se modifica nessa fase, dificultando o diagnóstico por imagem.
- [D] Solicitar ultrassom de mama e mamografia, pois todo nódulo persistente em mulheres com mais de 30 anos necessita investigação.

QUESTÃO 26

Mulher, 23 anos, sem uso de contraceptivos há 3 meses, apresenta ciclos menstruais regulares com 28 dias de intervalo. Para detectar seu período fértil, ela vem observando as modificações fisiológicas de sua secreção vaginal. Há 1 semana notou a presença de muco abundante e filante, mas hoje a secreção está mais escassa e viscosa. Qual o perfil das gonadotrofinas encontrado hoje?

- [A] Secreção estável desde o início do ciclo
- [B] Queda em relação ao início do ciclo
- [C] Queda em relação ao meio do ciclo
- [D] Ascensão constante desde o início do ciclo

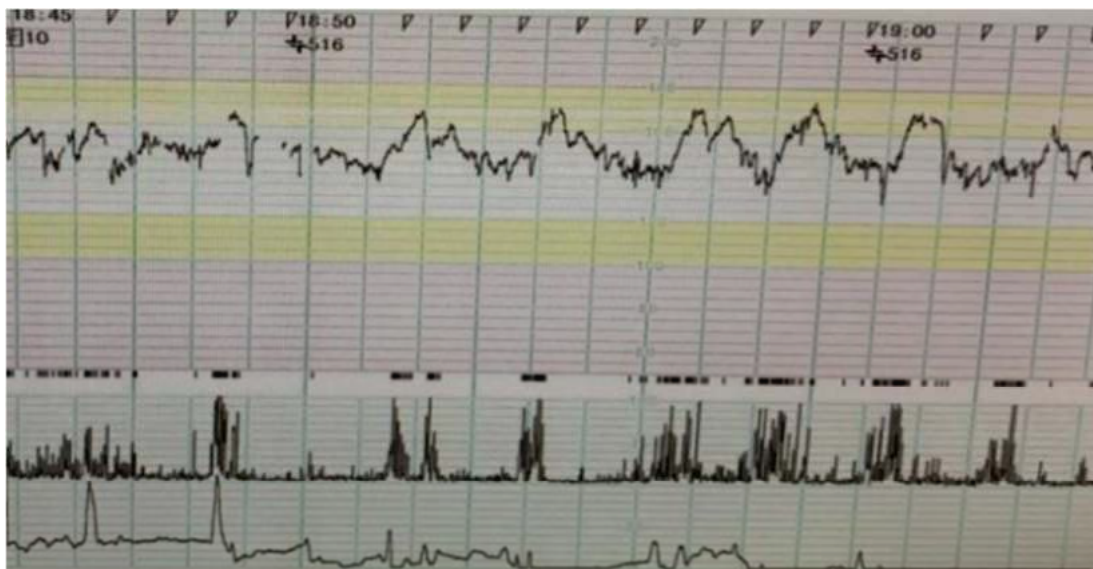
QUESTÃO 27

Múltipara, 38 anos, com 29 semanas de gestação, relata 3 episódios de perda de líquido por via vaginal nas últimas 24 horas. Nega contrações ou queixas urinárias e relata boa movimentação fetal. PA 120x70 mmHg, FC 78 bpm, Tax 36,6 °C, AU 25 cm, BCF 128 bpm, dinâmica uterina ausente. Ao exame especular, colo com orifício em fenda, sem evidência de sangramento ou saída de líquido pelo orifício externo do colo mesmo após manobra de Valsalva. Toque não realizado. O teste de cristalização do muco cervical evidenciou aspecto em “folha de samambaia” e o teste com fita reagente evidenciou pH vaginal alcalino, acima de 6,5. Perante as evidências descritas, qual a recomendação para o caso?

- [A] Solicitar exames laboratoriais e cardiotocografia; na ausência de sinais de sofrimento fetal ou infecção materna, internar e prescrever misoprostol para indução do parto vaginal.
- [B] Internar, solicitar exames laboratoriais e de avaliação da vitalidade fetal; na ausência de sinais de infecção e/ou sofrimento fetal, indicar conduta expectante.
- [C] Liberar a paciente com solicitação de ultrassonografia obstétrica para confirmar a ausência de amniorrexe, orientar retorno imediato caso ocorra novo episódio de perda de líquido ou dor.
- [D] Solicitar realização ambulatorial de EAS, urocultura e ultrassonografia obstétrica, orientando retorno assim que os exames estiverem prontos.

QUESTÃO 28

Paciente, G2 PN1 A0, 23 anos, IG 40 semanas e 4 dias, sem comorbidades e sem queixas, apresenta-se para avaliação de vitalidade fetal. PA 120 x 80 mmHg, FC 71 bpm e altura uterina 38 cm. Ao toque vaginal: colo posterior, médio, 40% apagado, dilatado 1 cm, apresentação cefálica no plano - 2 de De Lee. A gestante é direcionada para realização de perfil biofísico fetal que revela índice de líquido amniótico de 4,3 cm, com tônus preservado, movimentos fetais e respiratórios presentes. A cardiotocografia está representada abaixo.



Qual a conduta obstétrica?

- [A] Maturação do colo com prostaglandina vaginal.
- [B] Internar para realização de parto cesáreo.
- [C] Reavaliar vitalidade fetal com 41 semanas.
- [D] Indução do parto com ocitocina em bomba de infusão.

QUESTÃO 29

Primigesta, 17 anos, sem pré-natal, com 33 semanas e 2 dias de gestação, procura maternidade, apresentando cefaleia intensa, náusea e edema de membros inferiores há 3 dias. Hoje, queixa-se de cefaleia occipital, vômitos, turvação visual e epigastralgia. Ao exame físico: PA 180 x 110 mmHg, dinâmica uterina ausente, tônus uterino normal, BCF 124 bpm. Ao toque vaginal, colo grosso, posterior, impérvio, sem perdas por via vaginal. A conduta correta para essa situação é:

- [A] Solicitar exames laboratoriais, iniciar corticoterapia e prescrever sulfato de magnésio endovenoso. Indicar indução do parto vaginal com misoprostol.
- [B] Realizar acompanhamento ambulatorial diário, solicitando mapa pressórico. Iniciar corticoterapia e prescrever uso regular de metildopa e nifedipina.
- [C] Prescrever hidralazina endovenosa e gluconato de cálcio. Solicitar exames laboratoriais e indicar interrupção da gravidez em caso de persistência da hipertensão.
- [D] Internar para estabilização materna, solicitar exames laboratoriais e avaliar a vitalidade fetal. Prescrever hidralazina endovenosa e sulfato de magnésio.

QUESTÃO 30

Mulher, 21 anos, G2 PN1 A0, IG: 29 semanas, sem comorbidades referidas, IMC 27 Kg/m², retorna para consulta com o resultado de curva glicêmica (TOTG 75 gramas) jejum 93 mg/dL; 1ª hora 164 mg/dL; 2ª hora 151 mg/dL. De acordo com os critérios recomendados pelo Ministério da Saúde (2016) para o diagnóstico de *diabetes mellitus* na gestação, qual a conclusão a respeito desse caso?

- [A] Os dados apresentados são compatíveis com *diabetes mellitus* prévio à gestação. Deve-se iniciar dieta, exercícios físicos e insulina NPH.
- [B] A paciente apresenta exame compatível com *diabetes mellitus* gestacional. Recomenda-se mudança de hábitos de vida com dieta e exercícios físicos.
- [C] O diagnóstico é de pré-diabetes, pois apenas um dos valores da curva glicêmica está alterado. Recomenda-se repetir TOTG 75 em 4 semanas.
- [D] A curva glicêmica descrita apresenta valores normais. O médico deve tranquilizar a paciente e orientar seguimento pré-natal habitual.

Pediatria

QUESTÃO 31

Lactente, masculino, 18 meses de idade, previamente hígido, foi levado à UPA com história de febre alta (39,2°C), iniciada há 3 dias, acompanhada de tosse seca, rinorreia e congestão ocular não exudativa. Vacinas em dia. Ao exame, apenas hiperemia de orofaringe e membranas timpânicas. O médico solicitou Rx de tórax, com resultado normal. Liberou a criança para casa com Paracetamol, soro fisiológico para as narinas e higiene ocular, medicação que já costumava utilizar na criança. Paciente não apresentou melhora, persistindo com o quadro. Após 2 dias, evoluiu com dor abdominal difusa, diarreia (fezes semilíquidas 5x/dia, amareladas, sem muco, pus ou sangue, odor característico), hiperemia difusa em face, tronco e membros, edema em face, mãos e pés, eritema de mucosa oral e fissuras labiais. Retornou à UPA sendo atendido por outro profissional. Ao exame: REG, febril (Tax: 39°C) taquicárdico, hiperemia ocular bilateral, anictérico e acianótico. Otoscopia mostrou hiperemia. Orofaringe com hiperemia e língua em framboesa. Pescoço com linfonodos palpáveis à direita, sendo o maior com 1,5 cm de diâmetro e sem sinais flogísticos. AR: MV fisiológico, sem ruídos adventícios. ACV: RCR, 2t, sem sopros. Tempo de enchimento capilar menor que 3 segundos. Abdome plano, simétrico, sem dor à palpação profunda e sem visceromegalias. Genitália masculina sem alteração. SN sem sinais meníngeos. Pele com exantema difuso polimorfo, indolor e não pruriginoso e sinal de Nikolsky negativo. Qual a principal hipótese diagnóstica?

- [A] Doença de Kawasaki
- [B] Escarlatina
- [C] Sarampo
- [D] Toxoplasmose

QUESTÃO 32

Gestante dá entrada na maternidade do Hospital Universitário em trabalho de parto. Deu à luz a RN nascido masculino, parto vaginal e Apgar 8 e 9. Peso 2.480 g, 45 cm e PC 33 cm. Ao exame, apresentou, ao nascimento, características de crescimento intrauterino restrito (CIUR) e hepatoesplenomegalia. Mãe primigesta fez apenas duas consultas com 2 meses de gestação. Mora em fazenda no interior do estado. No alojamento conjunto, o RN evoluiu com icterícia tardia, sem incompatibilidade sanguínea, com aumento de bilirrubina direta e provas de função hepática alteradas. Foram solicitados exames para investigação: hemograma, sorologias materna e do RN para doenças de transmissão vertical, prova de função hepática, tomografia craniana, US transfontanela e avaliação oftalmológica. Disponíveis até agora os seguintes resultados:

- I. A tomografia de crânio, assim como o ultrassom transfontanela, evidenciou atrofia cortical, calcificações intracranianas difusas e hidrocefalia.
- II. A avaliação oftalmológica mostrou sinais de coriorretinite em atividade.

Qual a principal hipótese diagnóstica dessa doença congênita?

- [A] Rubéola
- [B] Sífilis
- [C] Toxoplasmose
- [D] Citomegalovírus

QUESTÃO 33

Menino de 4 anos comparece à consulta com o médico da UESF acompanhado pela mãe, a qual relata que ele urina na cama quase toda noite durante o sono, desde que tentou tirar da fralda aos 2 anos. Refere, ainda, que durante o dia fica sem fralda e urina bem, jato forte, sem disúria e alteração na cor ou cheiro da urina. Nega constipação intestinal e diarreia. Aleitamento materno exclusivo até os 6 meses. Atualmente consome a mesma dieta da família. Caderneta de vacinas em dia. Nega doenças e uso de medicação. Ao exame: criança em BEG, afebril, corado, anictérica, acianótica. Otoscopia e orofaringe sem alteração. AR: Murmúrio vesicular fisiológico, simétrico, sem ruídos adventícios. ACV: RCR, 2t, sem sopros. Boa perfusão periférica. Abdome: plano, simétrico, indolor, sem visceromegalias. RHA normoativos. Genitália masculina: pênis bem formado, prepúcio retrai e expõe a glândula, meato uretral bem posicionado, sem hiperemia, testículos tópicos. SN: sem sinais meníngeos. Pele: sem lesões. Foram solicitados exames da urina: EAS e Urocultura do jato médio, que se apresentam normais. Qual a principal hipótese diagnóstica?

- [A] Enurese noturna secundária não monossintomática
- [B] Enurese noturna primária monossintomática
- [C] Enurese noturna secundária monossintomática
- [D] Perda urinária ainda considerada fisiológica

QUESTÃO 34

Paciente, sexo masculino, 2 meses e 10 dias de vida, veio encaminhado ao ambulatório de pediatria geral do Hospital Universitário acompanhado da mãe, com história de que a cirurgia de hérnia inguinal foi suspensa devido à anemia da criança. Veio para investigação e tratamento. História Fisiológica: Parto normal, de termo, sem intercorrência e clampeamento tardio do cordão. Peso de 3.300 g, comprimento de 49 cm, PC de 34 cm e Apgar 9 e 10. Nega icterícia neonatal. Alimentação no seio materno exclusivo. Mãe primípara, 22 anos e fez pré-natal sem intercorrências. Nega doenças na família. Mãe A+ e RN O+ e VDRL negativo para ambos. Peso atual de 5.600 g, comprimento de 58 cm, e PC de 39 cm. Exame físico: BEG, afebril, hipocorada (++)/4+, anictérica, acianótica, ativa e reativa. Cabeça e pescoço sem alteração. AR: MVF sem ruídos adventícios. ACV: RCR, 2t, sem sopros e tempo de enchimento capilar <3 segundos. Abdome semigloboso, simétrico, sem visceromegalias e RHA +. SN: sem sinais meníngeos. Genitália masculina sem alteração. Pele sem lesões. Foram solicitados os seguintes exames: hemograma: Hb: 9g/dL, Ht: 28%, hemáceas normocrômicas e normocíticas. Contagem de reticulócitos normal. Esfregaço de sangue periférico normal. Qual a principal hipótese diagnóstica?

- [A] Anemia de Fanconi
- [B] Anemia fisiológica
- [C] Anemia falciforme
- [D] Anemia ferropriva

QUESTÃO 35

Mãe leva sua filha de 2 anos e 10 meses de idade na Unidade Básica de Saúde para consulta de puericultura, previamente agendada pela Agente Comunitária de Saúde que, na visita domiciliar realizada, constatou, por meio do cartão da criança, atraso vacinal. Apresentava esquema vacinal completo até um ano de idade. A mãe justificou o atraso por conta dos inúmeros cuidados que precisa prestar ao marido, pois ele é cardíaco e diabético. O médico disse que a criança estava bem e não tinha contraindicação para ser vacinada, sendo orientada a procurar o setor de imunizações com a finalidade de atualização. Qual a melhor conduta para atualizar a caderneta de vacinas da criança, segundo o PNI-MS?

- [A] Aplicar agora a Tetraviral (S,R,C,V), hepatite A, VOP e DPT.
- [B] Aplicar agora a Triplice viral (S,R,C), Meningo C, Pneumo 10 e Hepatite A.
- [C] Aplicar agora a VOP e DPT, esperar 15-30 dias para administrar Tetraviral (S,R,C,V).
- [D] Aplicar agora a DPTa, Hepatite B, VOP, Tetraviral (S,R,C,V).

QUESTÃO 36

Lactente masculino, 3 meses, previamente hígido, foi levado à UPA com queixa de febre de 38,5°C, de início há 3 dias, acompanhado de tosse seca, coriza hialina e espirros. A mãe usou Paracetamol, 5 gotas e soro fisiológico nas narinas. Hoje relatou também quadro de diarreia 5 vezes ao dia, com fezes semilíquidas, amareladas, sem muco ou sangue e odor incaracterístico. Antes evacuava 2-3 vezes/dia. Diurese presente. Aceita bem o seio materno. A vacina de Meningo C agendada para esta semana ainda não foi realizada. Negou intercorrências gestacionais ou de parto, nasceu a termo, com peso de 3.200 g e Apgar 9 e 9. Ao exame físico, Tax de 38,9° C, FC: 120 bpm, FR: 50 ir/m e Peso: 6 kg. BEG e febril. Fontanela anterior plana e normotensa. Otoscopia e Orofaringe sem alteração. Linfonodos cervicais palpáveis, lisos, móveis indolores e tamanhos normais. AR: murmúrio vesicular fisiológico e sem ruídos adventícios. ACV: RCR, 2t, sem sopros e boa perfusão periférica. Abdome plano, simétrico, sem visceromegalias e RHA presentes. Genitália masculina bem formada, prepúcio aderido à glande, expõe o meato uretral e testículos tópicos. Pele sem lesões, inclusive perineal. Em relação à avaliação do quadro febril, é correto afirmar que se trata de uma febre

- [A] causada por bacteremia oculta.
- [B] sem sinais localizatórios.
- [C] de origem indeterminada.
- [D] de origem determinada.

QUESTÃO 37

Lactente de 14 meses, masculino, acompanhado da avó foi encaminhado para consulta na Unidade da Estratégia de Saúde da Família pela Agente Comunitária de Saúde, devido ser morador novo de uma das microáreas atendidas. Nasceu prematuro e tem dificuldade para ganhar peso e, há 5 meses, tomou vermífugo (mebendazol e metronidazol), sulfato ferroso (10 gotas 2x/dia) e vitamina D (3 gotas), sem melhora. A caderneta da criança apresentou os seguintes dados: parto normal, peso de 2.200 g, altura de 45 cm, PC de 32 cm e Apgar 8 e 10. IG de 35 semanas e vacinas atualizadas até o 9º mês. Testes de triagem neonatal normais. Exame físico sem alteração. Dados antropométricos já corrigidos para a idade gestacional:

- Peso 7.500 g (> escore-z -3 e < escore-z -2);
- Comprimento: 71cm (> escore-z -2 e < escore-z 0);
- IMC 15,3 (> escore-z -2 e < escore-z -1);
- PC: 45,5 cm (> escore-z -1 e < escore-z 0).

Conforme as curvas de crescimento (z score) para crianças de zero a dois anos, constantes da Caderneta da Criança, onde foram plotados os dados antropométricos atuais, os diagnósticos desse paciente para peso, comprimento, IMC e PC são, respectivamente,

- [A] muito baixo, baixo, magreza e adequado.
- [B] muito baixo, muito baixo, eutrofia e adequado.
- [C] baixo, baixo, magreza e abaixo do esperado.
- [D] baixo, adequado, eutrofia e adequado.

QUESTÃO 38

Lactente feminina, 2 meses de vida, é levada pela mãe para consulta na Unidade de Saúde com história de tosse seca iniciada há cerca de 10 dias, sem febre ou coriza. A mãe é solteira, tem 20 anos de idade, primípara, relata que não fez pré-natal e teve apenas corrimento vaginal não tratado. A criança nasceu de parto normal, de termo, chorou forte ao nascer, pesou 2.485 g, ficou no alojamento conjunto e recebeu alta com 48 h de vida. O VDRL foi não reagente da mãe e da criança. Já em casa, depois da primeira semana de vida, apresentou conjuntivite bilateral, cursando com edema e secreção ocular aquosa, que se tornou mucopurulenta. Foi orientada pela enfermeira da unidade a pingar o leite do peito e o médico prescreveu pomada oftálmica, com melhora. Vacinada com as vacinas BCG e Hepatite B. Estava agendada para tomar outras vacinas hoje. Aleitamento materno exclusivo. Exame físico: REG, afebril, saturação 96% e sem sinais de toxemia ou desconforto respiratório. Fontanela anterior plana e normotensa e posterior fechada. Otoscopia e orofaringe sem alteração. AR: FR de 66 irpm, MVF sem ruídos adventícios. ACV: RCR, 2t, sem sopros, FC 112 bpm e tempo de enchimento capilar igual a 3 segundos. Abdome sem alteração. Genitália sem alteração. Foram solicitados exames de hemograma, apresentando leucocitose e presença de eosinofilia. A radiografia de tórax apresentou hiperinsuflação com infiltrados intersticiais bilaterais e simétricos. Qual a principal hipótese diagnóstica e o agente causal mais provável?

- [A] Bronquiolite aguda e *Haemophilus influenzae*.
- [B] Pneumonia bacteriana e *Chlamydia trachomatis*.
- [C] Pneumonia bacteriana e *Bordetella pertussis*.
- [D] Bronquiolite aguda e Vírus sincicial respiratório (VSR).

QUESTÃO 39

Escolar, sexo feminino, 9 anos de idade, previamente hígida, é levada pela mãe à UPA com história de fraqueza, episódios repetidos de náusea e vômito, dor abdominal em hipocôndrio bilateral e inapetência há 04 dias, com piora no último dia. Negou febre e referiu sintomas gripais ocorridos 10 dias antes. Há 3 meses voltou a fazer xixi na cama durante a noite, que se acentuou na última semana, e vem perdendo peso, cerca de 4 kg. Negou antecedentes mórbidos, alergias ou uso contínuo de medicamentos. Referiu vacinação em dia. Negou doenças na família. Exame Físico: REG, desidratada (+++/4+), hipocorada (++/4+), eupneica, afebril, PA 100x80 mmHg, peso 26,5 kg (pesava 30 kg), FR 22 ipm, FC 159 bpm, saturando 97% em ar ambiente, presença de enantema e fissura labial. Ritmo cardíaco regular, murmúrios vesiculares universalmente audíveis, abdome sem alterações e tempo de enchimento capilar igual a três segundos. Ao exame neurológico, apresentou-se sonolenta, reativa, sem sinais meníngeos, escala de coma de Glasgow 14 e presença de fraqueza em membros inferiores. Foram solicitados de imediato os seguintes exames laboratoriais: Radiografia de tórax sem alterações significantes, ECG sem alterações significantes, hemograma com presença de leucocitose sem desvio e com aumento de linfócitos, gasometria arterial com pH=7,16, HCO₃= 5,5 e BE=-24,4. EAS com cetonúria (+++) e glicosúria (+++++) e glicemia de 380 mg/dL. Qual a principal hipótese diagnóstica?

- [A] Diabetes Mellitus tipo II
- [B] Diabetes Mellitus tipo I
- [C] Cetoacidose diabética
- [D] Pancreatite aguda viral

QUESTÃO 40

Pré-escolar, feminina, 5 anos de idade, veio encaminhada para o Ambulatório de Pediatria do Hospital Universitário com história de quadro de crises epiléticas caracterizadas por perda súbita do tônus postural, extensão do membro superior direito, postura em opistótono e desvio óculo-cefálico para a esquerda, com duração de aproximadamente 30 segundos, iniciadas há 6 meses. Evolui na fase pós-ictal com letargia e confusão prolongada. As crises foram ficando cada vez mais frequentes, quase toda semana e não estavam relacionadas com atividade física ou presença de febre. A paciente é filha de pais não consanguíneos, sem história de intercorrências gestacionais ou de parto e com desenvolvimento neurológico normal. Sem história familiar de doença neurológica. Os exames de hemograma, testes bioquímicos e triagem para erros inatos do metabolismo foram normais. O eletroencefalograma evidenciou atividade epileptiforme focal na região occipital do hemisfério cerebral direito, durante o sono. A RM de crânio com resultado normal. PET-scan marcado com F-2-Deoxyglicose (FDG) demonstrou hipometabolismo glicolítico nas regiões têmporo-occipital direita e parietal alta posterior direita. Essas crises epiléticas que a paciente apresentou, segundo a Liga Internacional Contra a Epilepsia (ILAE - 2017), são classificadas de início

- [A] generalizado, tonicoclônicas.
- [B] generalizado, motor tônico.
- [C] focal, tonicoclônicas.
- [D] focal, motor tônico.

Medicina da Família e Comunidade / Saúde Coletiva

QUESTÃO 41

Uma das queixas mais frequentes nas consultas nas UBS é cefaleia, que pode ter como causas desde condições muito benignas até potencialmente ameaçadoras à vida do paciente. Na abordagem inicial das cefaleias, é importante saber identificar sinais de alarme que sugerem uma causa secundária de maior gravidade. Quais sinais de alarme para cefaleia secundária?

- [A] Rigidez de nuca e fotofobia.
- [B] Início após os 50 anos e imunossupressão (HIV ou uso de corticoides).
- [C] Exantema e pródromos.
- [D] Imunossupressão (HIV ou uso de corticoides) e fotofobia.

QUESTÃO 42

Mulher, 55 anos, costureira, procurou UBS queixando-se de dor na face radial do punho esquerdo há 8 meses. Ao exame físico, foi realizado teste de Finkelstein com resultado positivo, observando dor e limitação na movimentação da musculatura do polegar da mão direita. Esses achados são sugestivos de qual diagnóstico?

- [A] Cisto sinovial
- [B] Artrite reumatoide
- [C] Síndrome do túnel do carpo
- [D] Tenossinovite de De Quervain

QUESTÃO 43

Rita, 26 anos, GII PI A0, idade gestacional de 8 semanas e 3 dias por DUM, veio em consulta pré-natal na UBS trazendo o seguinte exame: Sorologia para Toxoplasmose IgM Reagente e IgG Reagente. O médico da UBS iniciou profilaxia com Espiramicina 1g de 8/8h e solicitou Teste de Avidéz de IgG. Hoje, Rita vem à consulta trazendo o exame que mostra alta avidéz. Qual conduta adequada a ser tomada pelo médico?

- [A] Suspender a Espiramicina e tranquilizar a paciente.
- [B] Prescrever Sulfadiazina, Pirimetamina e ácido fólico e encaminhar ao pré-natal de alto risco.
- [C] Manter a Espiramicina e repetir a sorologia em 3 meses.
- [D] Encaminhar ao pré-natal de alto risco para realização de cordocentese pelo risco de infecção fetal.

QUESTÃO 44

“A infecção latente pelo *Mycobacterium tuberculosis* ocorre quando uma pessoa se encontra infectada por essa bactéria, sem manifestação da doença ativa. Estima-se que um quarto da população mundial esteja infectada pelo *Mycobacterium tuberculosis*.” (Ministério da Saúde, 2018)

Sobre os critérios para tratamento da infecção latente, conforme orientação do Ministério da Saúde, considere:

- I. Recém-nascido que coabita com caso-fonte diagnosticado laboratorialmente.
- II. Portador de *Diabetes Mellitus* com PPD=10mm.
- III. Paciente em uso de corticóide (Prednisona 5mg/dia por 6 meses) com PPD de 4mm.

Para o tratamento da infecção latente, estão corretos os critérios

- [A] I e III, apenas.
- [B] II e III, apenas.
- [C] I e II, apenas.
- [D] I, II e III.

QUESTÃO 45

Rogério, 53 anos, tabagista 20 anos-maço, diabético tipo 2 há 6 anos. É atendido na UBS com queixa de dormência e formigamento nas extremidades inferiores há cerca de 8 meses, sem perda da força. O exame físico revela sensação diminuída ao toque leve, picada de agulha e sensação vibratória em ambos os pés, estendendo-se até 5 cm abaixo dos joelhos, simetricamente. Percebe-se falta de pelos nas pernas no mesmo nível. Demais exames médicos e neurológico sem alteração. Qual o diagnóstico mais provável e a correta avaliação dos pés?

- [A] Neuropatia periférica e o exame do pé deve ser realizado no mínimo uma vez ao ano.
- [B] Síndrome paraneoplásica e o teste com monofilamento deve ser aplicado somente em pés com úlceras, necrose, calos e cicatrizes.
- [C] Síndrome da cauda equina e usualmente não se faz exame dos pés em UBS. Deve-se encaminhar para especialista.
- [D] Mononeurite múltipla precoce e a ordem dos pontos testados deve ser contínua e somente no pé acometido.

QUESTÃO 46

No Brasil, a territorialização é um pressuposto básico do Programa de Saúde da Família (PSF), instituído pelo Ministério da Saúde desde 1994. É um aspecto fundamental para o bom desenvolvimento da prática de um médico de família e comunidade. De acordo com o Ministério da Saúde, o que é a territorialização?

- [A] É uma ferramenta útil para definir padrão de morbidade e o perfil do usuário dos serviços.
- [B] É uma rede de serviços de saúde de um município.
- [C] É a unidade operacional do agente comunitário de saúde.
- [D] É o processo de análise territorial visando a uma base organizativa dos sistemas de saúde e do planejamento da vigilância em saúde.

QUESTÃO 47

Existem muitas ferramentas da prática do médico de família e comunidade. Uma delas é o método clínico centrado na pessoa (MCCP), um modelo de abordagem à consulta, bastante utilizado na prática. Instrumento extremamente importante na prática clínica e na atenção primária à saúde. Sobre o MCCP, assinale a afirmativa correta.

- [A] Esse método clínico possui cinco componentes.
- [B] O segundo componente do MCCP é sobre entender o contexto que a pessoa está inserida, entendendo a pessoa como um todo.
- [C] O terceiro componente do MCCP é: explorando a saúde e a doença e a experiência da pessoa com a doença.
- [D] Fragmenta os diversos aspectos positivos das diferentes formas de abordagem aos problemas de saúde.

QUESTÃO 48

O refluxo gastroesofágico (RGE) é uma condição comum e de elevada prevalência nas crianças. Pode-se afirmar que todas as crianças terão algum episódio de RGE durante alguma fase do seu desenvolvimento, o que preocupa muito os pais, levando à procura constante por atendimento médico nas Unidades Básicas de Saúde. Em relação ao RGE fisiológico, assinale a afirmativa correta.

- [A] É comum o baixo ganho de peso nas crianças acometidas.
- [B] É comum a criança apresentar quadros de otites médias de repetição.
- [C] Na maioria das crianças, mudanças dietéticas são suficientes para prover a melhora do quadro.
- [D] A cirurgia antirrefluxo deve ser sempre considerada.

QUESTÃO 49

No Sistema Único de Saúde, atenção domiciliar (AD) é indicada para pessoas que, estando em estabilidade clínica, necessitam de atenção à saúde em situação de restrição ao leito ou ao lar de maneira temporária ou definitiva ou em grau de vulnerabilidade na qual a atenção domiciliar é considerada a oferta mais oportuna para tratamento, palição, reabilitação e prevenção de agravos, tendo em vista a ampliação de autonomia do usuário, família e cuidador (BRASIL, 2017). Um médico da UBS Nova Serena tem na sua área de abrangência um número significativo de demandas de AD e precisa organizá-las de uma forma sistemática. Qual alternativa **NÃO** apresenta critério clínico para elegibilidade de AD?

- [A] Pacientes com adaptações iniciais para o pré-natal.
- [B] Paciente com crise asmática frequente a ser melhor investigada.
- [C] Paciente em pós-operatório acamado e/ou restrito ao domicílio.
- [D] Pacientes com arranjos sócio-familiar-econômicos frágeis com efeito em sua condição de saúde.

QUESTÃO 50

A Política Nacional da Atenção Básica (PNAB) do Ministério da Saúde do Brasil define as atribuições de cada profissional que atua nesse nível de atenção. De acordo com essa política, analise as afirmativas sobre as atribuições dos membros de cada equipe da atenção básica.

- I. Participar das atividades de educação permanente é papel de todos os membros da equipe.
- II. Participar do gerenciamento de insumos necessários para o adequado funcionamento da UBS é função do agente comunitário de saúde.
- III. É atribuição do médico realizar consultas clínicas e pequenos procedimentos cirúrgicos na UBS e, quando necessário ou indicado, no domicílio.

Estão corretas as afirmativas

- [A] I e II, apenas.
- [B] II e III, apenas.
- [C] I e III, apenas.
- [D] I, II e III.

PARTE II – QUESTÕES DISCURSIVAS

Clínica Cirúrgica

QUESTÃO 01

Paciente masculino, 6 anos, vítima de acidente automobilístico, está em atendimento na sala de politrauma. Apresenta quadro de taquipneia, hipotensão, desvio da traqueia para o lado direito, murmúrio vesicular abolido, com hipertimpanismo e aumento do volume do hemitórax à esquerda, sem movimentos respiratórios desse lado, com distensão de veias cervicais. Considerando o caso clínico, responda aos itens.

[A] Qual é o diagnóstico mais provável? (Valor: 2,5 pontos)

[B] Qual é a conduta imediata nesse caso? (Valor: 2,5 pontos)

Espaço para rascunho

01
02
03
04
05
06
07
08
09
10
11
12
13
14
15
16
17
18
19
20
21
22
23
24
25

QUESTÃO 02

Paciente de 32 anos, sexo masculino, previamente hígido, apresenta dor lombar aguda intensa com irradiação para o membro inferior esquerdo iniciada há 2 dias. A dor não possui relação com a deambulação e nem com a mudança de posição, apresentando melhora parcial no repouso. O controle de esfínteres anal e vesical está normal, porém o paciente relata piora da dor ao defecar (ao realizar manobra de Valsalva). Ao exame clínico, sinal de Lasègue à esquerda; força grau 5 para todos os grupos musculares dos membros inferiores; reflexo aquileu esquerdo abolido e parestesias na planta e face lateral do pé esquerdo. Os demais itens do exame neurológico e geral estão normais. Considerando o provável diagnóstico, qual a melhor conduta a ser adotada nesse caso? (**Valor: 5,0 pontos**)

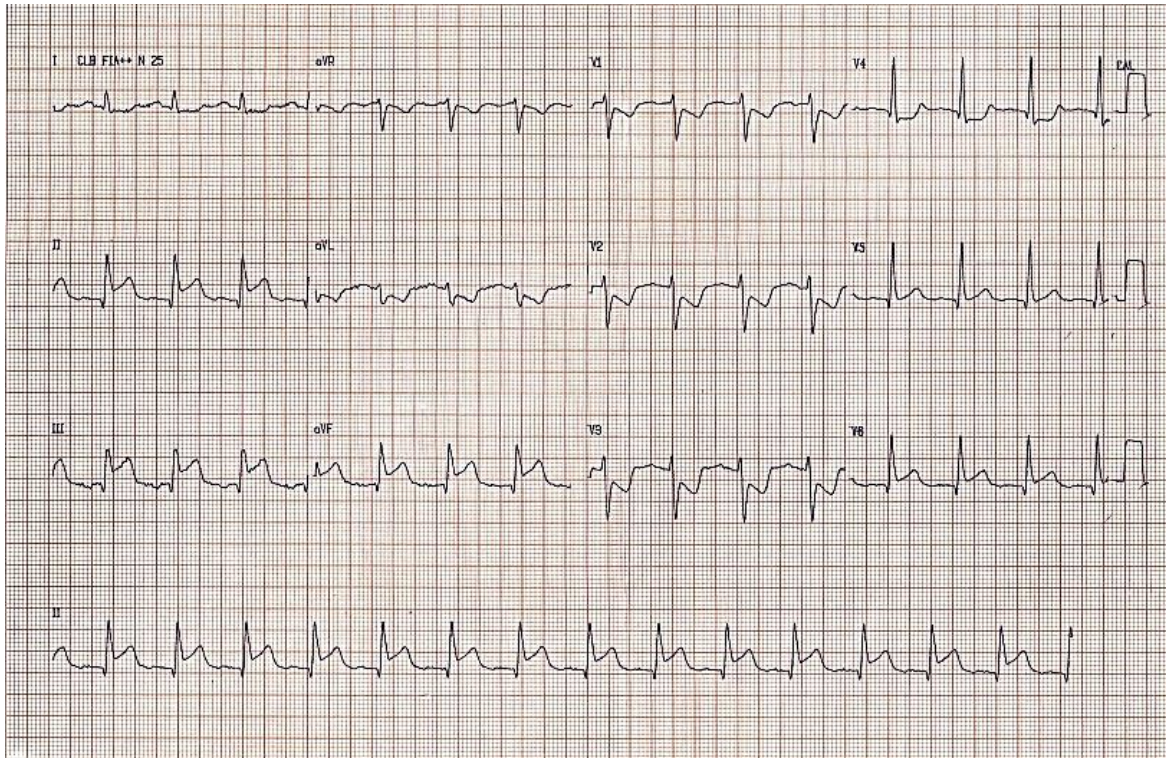
Espaço para rascunho

01
02
03
04
05
06
07
08
09
10
11
12
13
14
15
16
17
18
19
20
21
22
23
24
25

QUESTÃO 03

Masculino, 78 anos, tabagista, diabético e hipertenso, deu entrada no pronto atendimento com queixa de dor epigástrica há 2 horas, de forte intensidade, em queimação, sem atenuação desde o início do quadro, associado à sudorese fria, escurecimento da vista e náuseas. Em uso de metformina 850g 2 vezes/dia, losartana 100 mg/dia e anlodipino 5 mg/dia. Foi aberto protocolo de dor torácica. Realizado exame físico: SatO₂: 97%, FC= 108 bpm; FR= 16 irpm; PA = 84/52 mmHg, REG, ansioso, sudoreico, hipocorado ++/4+, acianótico, anictérico. ACV: bulhas normofonéticas, ritmo regular 2t, sem sopros. Pulsos amplos e simétricos, mantendo presença de turgência jugular a 45°. AR: Murmúrio vesicular audível, sem alterações.

ECG:



Em relação ao caso dado, responda aos itens.

[A] Qual o diagnóstico do paciente? (Valor: 1,0 ponto)

[B] Qual o tratamento frente ao diagnóstico? (Valor: 4,0 pontos)

Espaço para rascunho

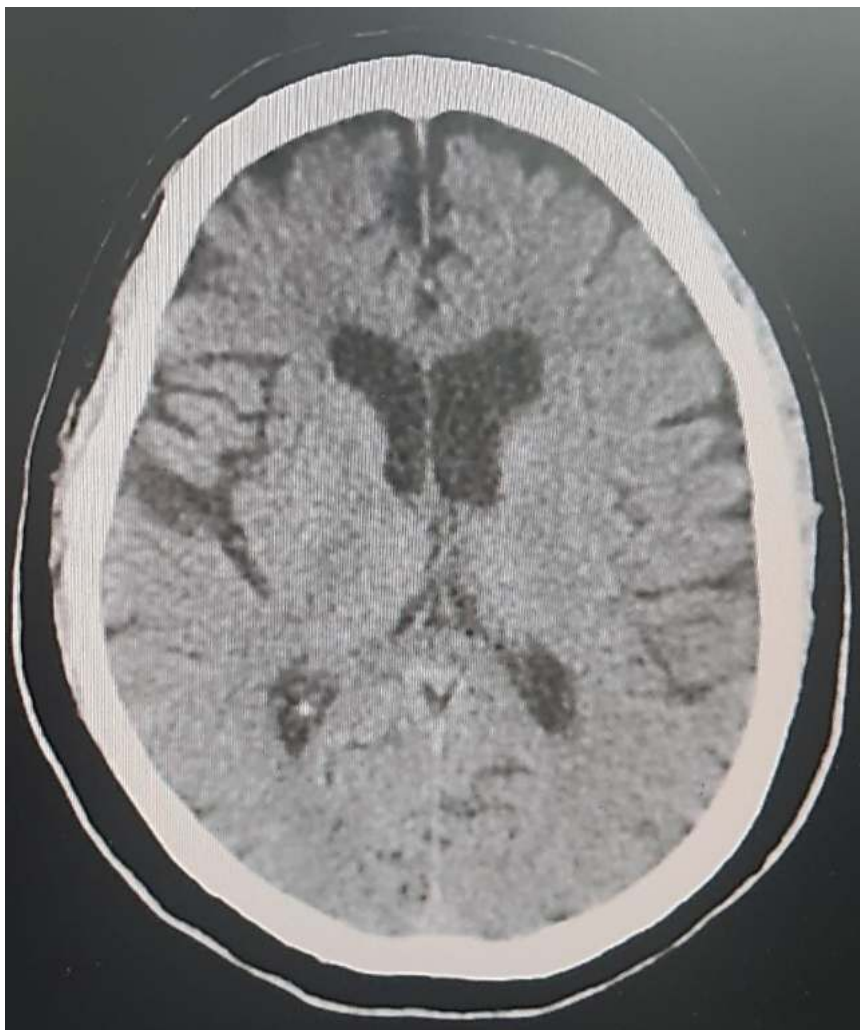01
02
03
04
05
06
07
08
09

- 10
- 11
- 12
- 13
- 14
- 15
- 16
- 17
- 18
- 19
- 20
- 21
- 22
- 23
- 24
- 25



QUESTÃO 04

Masculino, 65 anos, deu entrada no pronto atendimento acompanhado pela esposa, com queixa de perda da força em hemicorpo direito há 1 hora, associado à alteração da fala, de início súbito enquanto trabalhava. Hipertenso, tabagista e diabético. Nega história de arritmia cardíaca ou episódio semelhante anterior. Em uso de: losartana 50 mg/dia, metformina 850 mg/dia e sinvastatina 20 mg/dia. Exame físico: PA = 190x120 mmHg, FC= 90 bpm, FR= 14 irpm, SatO₂ 97%, Tax: 36° C, ritmo cardíaco regular, 2t, sem sopros. Pulsos carotídeos cheios e simétricos. Vigil, afasia motora, sem rigidez de nuca. Pupilas isocóricas e fotorreagentes. OCME preservada. Paralisia facial padrão supranuclear à direita. Hemiparesia completa desproporcionada à direita com predomínio braquio-facial. Hipoestesia tátil em hemicorpo direito. Coordenação de difícil avaliação devido à fraqueza muscular. Realizada TC de crânio.



Em relação ao caso, responda aos itens.

[A] Qual a hipótese diagnóstica? (Valor: 1,0 ponto)

[B] Qual o tratamento indicado para esse caso? (Valor: 2,0 pontos)

[C] Qual cuidado deve ser tomado antes de realizar esse tratamento? (Valor: 2,0 pontos)

Espaço para rascunho

01

02

03

04

05

06

07

08

09

10

11

12

13

14

15

16

17

18

19

20

21

22

23

24

25



QUESTÃO 05

Mulher, 32 anos, procura atendimento com atraso menstrual de 7 semanas, sangramento vaginal e dor em hipogástrio de moderada intensidade há 4 dias. Ao exame clínico, hipocorada ++/4+, PA 90 x 54 mmHg, FC 124 bpm, FR 22 rpm. Apresenta dor à palpação profunda de abdome, com descompressão brusca presente em fossa ilíaca direita. Ao toque vaginal, colo posterior, amolecido, impérvio e doloroso à mobilização. Exames laboratoriais: hemoglobina 8,7 g/dL, hematócrito 26,1%, leucócitos 13.480 mm^3 , plaquetas 166 mil/mm^3 e beta hCG: 3.837 mUI/mL, sem evidência de saco gestacional intrauterino ao ultrassom transvaginal. Qual o diagnóstico diante do quadro descrito? (Valor: 5,0 pontos)

Espaço para rascunho

01
02
03
04
05
06
07
08
09
10
11
12
13
14
15
16
17
18
19
20
21
22
23
24
25

QUESTÃO 06

Nuligesta, 24 anos, comparece para consulta na UBS apresentando lesões papulosas eritemato acastanhadas em tronco, genitália e membros, com acometimento da região plantar e palmar. Faz uso regular de contraceptivo oral combinado, mas não tem parceiro fixo. Ao ser questionada, informa que há 3 meses percebeu lesão única, indolor, na parte interna da vulva e pequena nodulação em virilha do mesmo lado. Informa que essa lesão persistiu por mais de 15 dias e que por isso agendou uma consulta, mas, como menstruou na data marcada, não compareceu para o atendimento. Ela conta que, logo depois, a lesão desapareceu espontaneamente e por isso acabou não retornando. No exame físico atual, não foram identificadas cicatrizes na região genital. Em relação ao caso dado, responda aos itens.

[A] Qual o estágio clínico atual da doença e o agente etiológico responsável? (Valor: 2,5 pontos)

[B] Atualmente, qual o medicamento e a posologia preconizados pelo Ministério da Saúde do Brasil? (Valor: 2,5 pontos)

Espaço para rascunho

01
02
03
04
05
06
07
08
09
10
11
12
13
14
15
16
17
18
19
20
21
22
23
24
25

QUESTÃO 07

Primigesta, 22 anos, 39 semanas de idade gestacional, dá entrada na maternidade do Hospital Universitário em trabalho de parto. Pré-natal sem intercorrências. Bolsa rota com líquido amniótico tinto de mecônio. Dá à luz, via parto vaginal, RN sexo masculino, coberto de mecônio, choro fraco, tônus muscular flácido, com sinais de asfixia logo após o nascimento. Após a colocação do recém-nascido sob fonte de calor radiante, qual a sequência correta de condutas? (**Valor: 5,0 pontos**)

Espaço para rascunho

01
02
03
04
05
06
07
08
09
10
11
12
13
14
15
16
17
18
19
20
21
22
23
24
25

QUESTÃO 08

Lactente de cinco meses, sexo feminino, amamentada exclusivamente ao seio; mãe relata que demorava até 5 dias para evacuar, eliminando fezes pastosas e amarelo-esverdeadas. Há 3 semanas vem eliminando fezes líquidas e explosivas, sem sangue. Levou ao Posto de Saúde e foi medicada com antibiótico que não lembra o nome. Mãe relata que começou a trabalhar há 1 mês e iniciou leite em pó (4 medidas para 120 mL de água) sem açúcar e 4 vezes durante o dia. Continua amamentando quando está em casa e ordenha o leite e deixa em casa para a sogra dar para a criança, mas está tirando pouco. Vacinas em dia. Ao exame físico, não se observou alteração, apenas que ganhou pouco peso, 10 g/dia. Em relação ao caso apresentado, responda aos itens.

[A] Elabore 3 hipóteses diagnósticas consistentes com esse caso, indique e justifique sua principal hipótese. (Valor: 2,5 pontos)

[B] Faça uma orientação alimentar para essa criança até os 12 meses de vida. (Valor: 2,5 pontos)

Espaço para rascunho

01
02
03
04
05
06
07
08
09
10
11
12
13
14
15
16
17
18
19
20
21
22
23
24
25

QUESTÃO 09

Na prática do médico de família e comunidade, existem algumas ferramentas muito utilizadas que facilitam as intervenções do médico. Qual a definição e a aplicabilidade das duas ferramentas de Abordagem Familiar: Genograma e Ecomapa? (Valor: 2,5 pontos cada ferramenta)

Espaço para rascunho

01
02
03
04
05
06
07
08
09
10
11
12
13
14
15
16
17
18
19
20
21
22
23
24
25

QUESTÃO 10

É de fundamental importância a elaboração e a implementação de Políticas Públicas na Atenção Básica para o cuidado integral à saúde da mulher, com ações relacionadas ao controle dos cânceres de colo do útero e de mama (Ministério da Saúde, 2013). Com relação às ações desenvolvidas na Atenção Básica para a detecção precoce dos cânceres de colo uterino e de mama, responda aos itens.

[A] Quais são os exames complementares utilizados para rastrear esses cânceres? (Valor: 1,5 pontos)

[B] Qual a periodicidade com que devem ser realizados? (Valor: 1,5 pontos)

[C] Quais as faixas etárias que são consideradas prioritárias e que compõem a população-alvo para a realização de cada um desses exames, de acordo com o Ministério da Saúde? (Valor: 2,0 pontos)

Espaço para rascunho

01
02
03
04
05
06
07
08
09
10
11
12
13
14
15
16
17
18
19
20
21
22
23
24
25

EM BRANCO

Revalidação de Diploma de Médico Graduado no Exterior – 2022

(Tramitação ordinária)

EDITAL Nº. 001/FM/2022

FOLHA DE ANOTAÇÃO DO CANDIDATO

Questão	Alternativa	Questão	Alternativa
01		26	
02		27	
03		28	
04		29	
05		30	
06		31	
07		32	
08		33	
09		34	
10		35	
11		36	
12		37	
13		38	
14		39	
15		40	
16		41	
17		42	
18		43	
19		44	
20		45	
21		46	
22		47	
23		48	
24		49	
25		50	

Esta folha é destinada para uso EXCLUSIVO do candidato.