

Revalida

Exame Nacional de Revalidação
de Diplomas Médicos Expedidos
por Instituição de Educação
Superior Estrangeira

PROVA OBJETIVA EDIÇÃO 2023/1

LEIA COM ATENÇÃO AS INSTRUÇÕES ABAIXO.

- 1 Verifique se, além deste caderno, você recebeu seu **Cartão-Resposta**, destinado à transcrição das respostas das questões de múltipla escolha (objetivas) e do Questionário de Percepção sobre a Prova. O **Cartão-Resposta** será o único documento válido para correção.
- 2 Confira se este caderno contém **100 questões** de múltipla escolha (objetivas) e o Questionário de Percepção sobre a Prova.
- 3 Verifique se a prova está completa e se os seus dados pessoais estão corretos no **Cartão-Resposta**. Caso contrário, avise imediatamente ao Chefe de Sala.
- 4 Transcreva a seguinte frase no **Cartão-Resposta**, no campo destinado a esse fim:
“Os que não conhecem nem o próprio caminho mostram aos outros a estrada”.
- 5 Assine o **Cartão-Resposta** no espaço próprio, com caneta esferográfica de tinta preta, fabricada em material transparente.
- 6 Você terá 5 horas para responder às questões de múltipla escolha.
- 7 Não realize qualquer espécie de consulta ou comunicação com demais participantes durante o período de prova.
- 8 Ao terminar a prova, levante a mão e aguarde o Chefe de Sala em sua carteira para proceder à identificação, recolher o material de prova e coletar a assinatura na Lista de Presença.
- 9 **Atenção!** Você só poderá levar este Caderno de Prova quando restarem 30 minutos para o término da Prova Objetiva.

QUESTÃO 1

Um paciente com 54 anos, em acompanhamento há 4 meses em função de cardiopatia isquêmica dilatada, foi admitido na unidade de emergência com queixas de súbitas palpitações e dispneia há cerca de 3 horas. O paciente nega dor precordial, informando ser portador, de longa data, de hipertensão arterial sistêmica e diabetes melito, em uso de carvedilol, enalapril, furosemida, espironolactona, dapagliflozina e insulina NPH (dose apenas noturna). Ao exame físico, o paciente se encontra em moderado desconforto respiratório, sudorese presente, pressão arterial de 80 × 62 mmHg, frequência cardíaca de 120 batimentos por minuto, com ritmo cardíaco irregular e com estertoraçãobolhosa bibasal. É realizado um eletrocardiograma (ECG) que evidencia padrão irregular, com existência de ondas *f*, sendo caracterizada fibrilação atrial paroxística com elevada resposta ventricular; fora a presença de ondas *Q* patológicas na parede anterior, não há distúrbios de ST-T no ECG. A médica que o atende opta por realizar um procedimento que exige prévia aplicação de sedação e analgesia ao paciente, passando a explicar-lhe o que será realizado em seguida.

Diante da situação apresentada, o procedimento que será realizado no paciente é

- A cineangiocoronariografia com angioplastia coronária.
- B cateterismo cardíaco com estudo eletrofisiológico.
- C implante de marca-passo provisório transvenoso.
- D aplicação de cardioversão elétrica.

QUESTÃO 2

Um homem com 62 anos comparece, acompanhado de sua filha, a uma unidade básica de saúde, após terem sido alertados pelos vizinhos sobre a campanha de detecção de câncer de próstata, denominada Novembro azul. O paciente não mantém contato com os irmãos nem com o restante da família, portanto desconhece se há história familiar de câncer. Está completamente assintomático. Relata que seu pai faleceu aos 65 anos de idade e que não sabe a causa da morte.

Nesse caso, do ponto de vista da prevenção, a conduta do médico deve ser

- A orientar o rastreamento, indicado para homens de 50 a 70 anos de idade e esclarecer a filha de que será solicitado o PSA (antígeno prostático específico), método com grande sensibilidade e especificidade para diagnóstico de estágio precoce de doença.
- B iniciar o rastreamento indicado para homens de 50 a 70 anos de idade, como recomendado pelo Ministério da Saúde, que prevê, nessa faixa etária, a realização do toque retal e a ultrassonografia da próstata, após concordância, expressa no consentimento informado.
- C avaliar a necessidade de rastreamento, indicado para homens de 50 a 70 anos de idade, esclarecendo à filha de que serão solicitados um exame de toque retal, a coleta do PSA e a ultrassonografia da próstata, após concordância, expressa no consentimento informado.
- D discutir o rastreamento do câncer de próstata com o paciente e sua filha, dado que ele está assintomático e que, nesse caso, há muitos dados que mostram que possíveis danos relacionados a testes diagnósticos e tratamentos excessivos superam respectivos benefícios.

QUESTÃO 3

Uma lactente com 6 meses, nascida a termo, sem doenças prévias, encontra-se em consulta médica de puericultura. A mãe refere uso de leite de cabra *in natura* exclusivo na alimentação da criança desde o nascimento. Ao exame físico, a criança apresenta palidez cutâneo-mucosa importante e língua lisa. Foi solicitado hemograma, que apresentou anemia macrocítica, neutropenia com hipersegmentação de neutrófilos e plaquetopenia. Ampliada a investigação, o mielograma apresentou-se normal.

Considerando-se a hipótese diagnóstica mais provável, além de adequação dietética, o tratamento medicamentoso indicado para reverter essa situação é a administração de

- A vitamina E e iodo.
- B vitamina B12 e folato.
- C zinco e ácido ascórbico.
- D sais de ferro e vitamina A.

QUESTÃO 4

Uma paciente com 21 anos, nuligesta, comparece à consulta em um centro de saúde com queixa de amenorreia há 6 meses, acne com pústulas, aumento de pelos, principalmente na face e nos membros inferiores. Relata dificuldade em perder peso e ciclos menstruais irregulares e longos desde a menarca. Afirma ser sexualmente ativa. É realizado, durante o atendimento, teste rápido para gravidez, com resultado negativo. Ao exame físico, apresenta índice de massa corpórea de 30 kg/m², pressão arterial de 120 × 70 mmHg.

Considerando-se o quadro clínico da paciente, qual é a conduta inicial mais adequada no momento desse atendimento?

- A Dosar TSH, T4 livre, prolactina e 17 hidroxiprogesterona, para descartar patologias sistêmicas.
- B Dosar cortisol livre, dehidroepiandrosterona e perfil metabólico, para confirmar perfil androgênico.
- C Prescrever etinilestradiol 10 mg 1 vez ao dia, por 10 dias, para descartar causas uterinas de amenorreia.
- D Iniciar espironolactona 50 mg 2 vezes ao dia e solicitar ultrassonografia, para confirmar diagnóstico de síndrome dos ovários policísticos.

ÁREA LIVRE

QUESTÃO 5

Sindemia é um conjunto de problemas de saúde intimamente interligados e que aumentam mutuamente, que afetam significativamente o estado geral de saúde de uma população no contexto de persistência de condições sociais adversas.

SINGER, M. A dose of drugs, a touch of violence, a case of AIDS: conceptualizing the SAVA syndemic. *Free Inquiry in Creative Sociology*. Oklahoma, Estados Unidos, v. 24, n. 2, p. 99-110, 1996.

A sindemia não constitui simplesmente um sistema de comorbidade; ao contrário, significa um sistema de trans morbidade. Implica, ademais, entender essa sindemia como determinada socialmente e, por consequência, compreender que ela não será solucionada somente com modelos de intervenção provenientes exclusivamente do campo biomédico.

VILAÇA MENDES, E. O lado oculto de uma pandemia: a terceira onda da covid-19 ou o paciente invisível. CONASS. 2020.

Acerca da perspectiva sindêmica da Covid-19, assinale a opção correta.

- A A distribuição das taxas de morbidade e mortalidade da Covid-19 entre os diferentes segmentos sociais reflete as desigualdades estruturais e os determinantes sociais da saúde.
- B A suspensão dos atendimentos de pessoas com doenças crônicas foi medida acertada diante da emergência sanitária, dada a necessidade de priorizar o atendimento e o acompanhamento dos casos de Covid-19.
- C A interação entre epidemias resulta na redução considerável da taxa de incidência das doenças, assim como da severidade dos casos e das repercussões para as comunidades, prevalecendo uma das epidemias em detrimento das demais.
- D A teoria sindêmica da Covid-19 reforça a importância de investimentos em políticas de natureza curativa, sobretudo na estruturação e ampliação de leitos clínicos e de terapia intensiva direcionados aos casos graves, que requerem acompanhamento hospitalar.

QUESTÃO 6

Um paciente com 65 anos faz acompanhamento na unidade básica de saúde devido a doença de Parkinson e evolui com quadro de sonolência diurna excessiva, anosmia, fadiga e apatia. Os familiares referem que o paciente faz uso regular dos seguintes medicamentos: levodopa, dipirona, losartana e ácido acetilsalicílico. Ele é, então, encaminhado para internação hospitalar para investigação diagnóstica do quadro relatado. O exame físico revela presença de rigidez muscular importante com sinal da roda dentada presente e tremores nas extremidades. O paciente apresenta-se muito sonolento, respondendo às solicitações, com perda do olfato, cansaço importante e apatia. Foram realizados exames laboratoriais que se mostraram dentro dos parâmetros da normalidade.

Nesse caso, a provável evolução do quadro clínico do paciente está relacionada a

- A quadro infeccioso com exames laboratoriais dentro dos parâmetros da normalidade.
- B distúrbios neurodegenerativos não relacionados à doença de Parkinson.
- C manifestação neuropsiquiátrica e não motora da doença de Parkinson.
- D parkinsonismo secundário associado a medicamentos.

QUESTÃO 7

Um paciente de 55 anos, obeso, tabagista, foi internado no serviço de urologia. Apresentava hematúria franca, tendo sido submetido a cistoscopia com ressecção transuretral de lesões. O laudo anatomopatológico revelou a ressecção de 3 lesões tumorais superficiais, limitadas ao revestimento da bexiga, compatíveis com carcinoma de células transicionais de alto grau, além de ausência de invasão muscular. A pesquisa realizada por meio de ultrassonografia não demonstrou acometimento de linfonodos locais.

Nessa situação, qual conduta deve ser adotada para o caso?

- A Solicitar cistectomia total.
- B Indicar tratamento intravesical com BCG.
- C Indicar tratamento com dose única de mitomicina.
- D Solicitar cistoscopia com nova ressecção trimestral.

QUESTÃO 8

Um recém-nascido a termo recebeu alta com orientações gerais, mas retornou para avaliação após 72 horas. A mãe relata que, embora ele estivesse bem, estava preocupada, pois achava que o “amarelão” estava ficando cada vez mais acentuado. Na avaliação médica, observou-se icterícia (3+/4+), Zona 4 de Kramer. A criança foi internada e foram solicitados exames laboratoriais. A bilirrubina total era de 25,6 mg/dL às custas da fração de bilirrubina indireta. Não havia histórico de incompatibilidade ABO ou Rh.

Considerando o caso clínico, assinale a opção que apresenta, corretamente, a causa de hiperbilirrubinemia indireta neonatal associada à sua fisiopatologia, a avaliação complementar de diagnóstico e a conduta imediata, respectivamente.

- A Alfatalasemia (doença hemolítica); teste do pezinho; fototerapia.
- B Hipotireoidismo (policitemia); dosagem de hormônio tireoideano; exsanguíneo transfusão.
- C Síndrome de Crigler Najjar (doença hemolítica); teste do pezinho; exsanguíneo transfusão.
- D Estenose hipertrófica de piloro (coleção sanguínea extravascular); ultrassonografia abdominal; fototerapia.

QUESTÃO 9

A vulvovaginite constitui uma das doenças mais comuns que motivam as mulheres a procurar o/a ginecologista.

Nesse contexto, considerando a importância do diagnóstico etiológico, assinale a opção correta.

- A Na infecção por clamídea, o corrimento apresenta-se em moderada quantidade com intensa reação inflamatória nas paredes vaginais.
- B Na tricomoníase, o corrimento é escasso, e o diagnóstico é realizado com base no resultado da bacterioscopia e da cultura de meio vaginal.
- C Na candidíase vaginal, o corrimento no exame direto apresenta aspecto branco, habitualmente espesso ou grumoso, aderido ao colo e às paredes vaginais.
- D Na vaginite citolítica, o pH da vagina é maior que 4,5, o corrimento tem aspecto homogêneo, e a bacterioscopia mostra a presença de germes Gram negativos.

QUESTÃO 10

Uma mulher com 26 anos, foi atendida pela equipe de triagem de uma unidade de saúde da família localizada na área rural de um município de pequeno porte. Em razão de queixa de atraso de alguns dias da menstruação, a paciente realizou um teste rápido de gravidez, que se revelou positivo. O médico que a atende, após anamnese completa e exame clínico, classifica-a como gestante de baixo risco e solicita testes rápidos para hepatite B, sífilis (teste treponêmico) e HIV. Os resultados de todos os exames, exceto o de sífilis, são negativos. A paciente relata que não tem alergia a medicamentos, que nunca teve sífilis nem realizou tratamento medicamentoso para essa doença. O médico solicita que ela compareça com seu parceiro à próxima consulta, para que ele também realize os testes rápidos e decide, então, iniciar, para a paciente, o tratamento para sífilis tardia.

Após solicitar todos os exames laboratoriais para o pré-natal de baixo risco e o exame VDRL confirmar a doença, o médico prescreve que seja administrado à paciente, na unidade de saúde, benzilpenicilina benzatina de 1.200.000 UI (intramuscular), em

- A 1 dose por semana, durante 3 semanas; o VDRL deverá ser monitorado mensalmente; o indicador de cura é que o VDRL reduza pelo menos 1 diluição em relação ao VDRL constatado no momento do diagnóstico.
- B 2 doses por semana, durante 3 semanas; o VDRL deverá ser monitorado mensalmente; o indicador de cura é que o VDRL reduza pelo menos 2 diluições em relação ao VDRL constatado no momento do diagnóstico.
- C 2 doses por semana, durante 2 semanas; o VDRL deverá ser monitorado no 3º, no 9º e no 12º mês após o diagnóstico; o indicador de cura é que o VDRL reduza pelo menos 1 diluição em relação ao VDRL verificado no momento do diagnóstico.
- D 1 dose por semana, durante 2 semanas; o VDRL deverá ser monitorado no 3º, no 9º e no 12º mês após o diagnóstico; o indicador de cura é que o VDRL reduza pelo menos 2 diluições em relação ao VDRL verificado no momento do diagnóstico.

ÁREA LIVRE

QUESTÃO 11

Uma paciente com 30 anos, branca, procura serviço de emergência devido a sangramento gengival e ao aparecimento de pontos avermelhados nos membros inferiores há 15 dias, com piora progressiva das lesões e fadiga. Nega febre, uso de medicamentos e ingestão de bebidas à base de quinino. Foram solicitados exames que mostraram:

Hemograma	Resultado	Valores de referência	
		Mulheres	Homens
Hemácias	$4,0 \times 10^{12}/L$	$0,5-4,3 \times 10^{12}/L$	$0,5-5,0 \times 10^{12}/L$
Hemoglobina	10 g/dL	12,0-16,0 g/dL	13,5-17,5 g/dL
Hematócrito	30%	36-46 (%)	41-53 (%)
Leucócitos	$5,0 \times 10^3/L$	$3,0-7,0 \times 10^3/L$	
Plaquetas	$10 \times 10^3/L$	$150-400 \times 10^3/L$	

OBS.: foram observadas macroplaquetas na lâmina do esfregaço de sangue.

Coagulograma	Resultado	Valor de referência
TP (tempo de protrombina)	12 seg	$11,7 \pm 0,5$ seg
Atividade	100%	70 a 120%
RNI (razão Normalizada Internacional)	1,0	1,0
TTPA (tempo de tromboplastina parcial ativada)	20 seg	22 a 40 seg
R (relação = tempo paciente/tempo de controle interno)	1,0	0,8 a 1,3

Outros exames laboratoriais	Resultado	Valor de referência
Ureia	30 mg/dL	13 a 43 mg/dL
Creatinina	0,8 mg/dL	0,6 a 1,2 mg/dL
DHL (desidrogenase láctica)	150 U/dL	125 a 220 U/dL
Bilirrubina total	1,0 mg/dL	Até 1,2 mg/dL
Bilirrubina direta	0,3 mg/dL	Até 0,3 mg/dL
Bilirrubina indireta	0,6 mg/dL	Até 0,6 mg/dL
Teste de Coombs direto	Negativo	Negativo
Teste de Coombs indireto	Negativo	Negativo
Atividade da enzima ADAMTS13	>10%	≥10%

Ao exame clínico, notou-se a presença de lesões na pele, com petéquias no dorso do pé e no tornozelo (sola dos pés sem lesões) e hemorragia bolhosa na mucosa bucal.

Com base nas informações descritas, a principal hipótese diagnóstica é

- A síndrome hemolítico-urêmica (SHU).
- B púrpura trombocitopênica trombótica.
- C trombocitopenia induzida por fármaco.
- D púrpura trombocitopênica imunológica grave.

QUESTÃO 12

Um paciente com 20 anos, com história de aumento de hemiescroto direito há 4 semanas, comparece à unidade básica de saúde para consulta. Nega dor em bolsa escrotal, disúria, corrimento uretral ou febre. Ao exame físico, apresenta testículo direito com aumento de volume, consistência pétreo, sem eritema e indolor à palpação.

Nesse caso, a conduta médica a ser adotada é a indicação de

- A antibioticoterapia.
- B compressas mornas.
- C anti-inflamatório não esteroidal.
- D ultrassonografia de bolsa escrotal.

QUESTÃO 13

Um recém-nascido de 12 dias de vida foi levado à unidade de pronto-socorro por apresentar vômitos, anorexia, irritabilidade, desconforto respiratório e convulsões. O hemograma completo mostrou anemia. A análise do líquido cefalorraquidiano mostrou pleocitose discreta com predomínio de células mononucleares, hiperproteinorraquia e glicorraquia normal. Na admissão, ainda em crise convulsiva, foi medicado com fenobarbital, com dose de ataque de 20 mg/kg, porém permaneceu com crises epilépticas subentrantes.

Considerando-se como a principal etiologia uma infecção do sistema nervoso central, para o manejo da condição apresentada pelo paciente deverá ser administrado

- A diazepam, fenitoína, tiopental.
- B fenitoína, midazolam, tiopental.
- C fenitoína, lorazepam, piridoxina.
- D nitrazepam, fenitoína, piridoxina.

QUESTÃO 14

Uma adolescente de 17 anos procura atendimento médico, com queixa de lesões vulvares recorrentes dolorosas e com drenagem de secreção. No exame da genitália externa da paciente, evidenciam-se múltiplos abscessos e cicatrizes profundas nos lábios, acompanhadas de secreção de odor fétido à expressão. Ela também refere nódulos persistentes e doloridos que costumam durar semanas ou meses. A paciente relata o aparecimento ocasional de lesões similares na axila.

Para esse caso, o diagnóstico é compatível com

- A sífilis primária.
- B vulvite herpética.
- C hidradenite supurativa.
- D linfogranuloma venéreo.

QUESTÃO 15

Um paciente com 32 anos, enfermeiro em hospital de referência em urgência e emergência, queixa-se de eritema, descamação e pápulas na face, principalmente na região malar. Ele relata ter percebido que esse quadro clínico, compatível com eczema de contato na face, manifestou-se após o uso constante de certo tipo de máscara de proteção. Apesar do risco de contágio pelo novo Covid-19 já ter diminuído, os profissionais da área de saúde continuam a usar com frequência seus equipamentos de proteção individual, entre eles, as máscaras N95.

Considerando-se a situação descrita, assinale a opção correta.

- A Os medicamentos tópicos, como pomadas compostas por corticoide e antibiótico, são de prescrição obrigatória na condução clínica desse paciente.
- B Os testes epicutâneos constituem ferramenta diagnóstica confirmativa, podendo ser utilizados amplamente na Atenção Primária à Saúde.
- C O afastamento, temporário ou permanente, desse trabalhador deve ser avaliado, a partir da confirmação ou suspeita de doença relacionada ao trabalho.
- D O diagnóstico de dermatose ocupacional, frequente entre profissionais dessa área, possui prevalência real registrada elevada, existindo baixa prevalência de sub-registros depois das notificações realizadas na Atenção Primária à Saúde.

QUESTÃO 16

Uma paciente com 40 anos, branca, encaminhada da unidade básica de saúde, é atendida para investigação de trombose venosa profunda (TVP). Conta que apresentou um segundo episódio de TVP do membro inferior esquerdo há 30 dias. Informa que faz uso de anticoncepcional oral desde os 18 anos e que a primeira TVP ocorreu aos 36 anos, quando foi tratada com varfarina por 6 meses, sem intercorrências. Conta que teve 3 gestações, a primeira delas, aos 22 anos, resultou em um aborto espontâneo, as outras 2 foram a termo. Ela informa ainda que sua mãe também já apresentou TVP. Relata também que atualmente vem fazendo uso de rivaroxabana.

Para investigação de TVP na paciente nesse momento, deve-se solicitar

- A anticorpos anti-beta-2 glicoproteína 1 IgG e IgM.
- B anticorpos anticardiolipina IgG e IgM.
- C proteína C e proteína S livre.
- D PCR para fator V Leiden.

QUESTÃO 17

Um paciente com 45 anos, vítima de colisão automobilística do tipo auto vs anteparo (muro) com velocidade aproximada de 60 km/h, foi trazido à unidade de emergência pelo serviço de resgate pré-hospitalar em prancha rígida e com colar cervical. Relata que estava utilizando cinto de segurança e que o *air-bag* foi acionado. Nega qualquer sintomatologia no momento. Na avaliação primária, feita na chegada do paciente à sala de emergência, registram-se: vias aéreas pérvias, exame respiratório normal, frequência respiratória de 22 incursões respiratórias por minuto, frequência cardíaca de 88 batimentos por minuto, pressão arterial de 130 × 90 mmHg. Além disso, apresentou exame neurológico sumário normal, Escala de Coma de Glasgow de 15 e ausência de lesões externas aparentes.

Em relação à imobilização da coluna desse paciente, a conduta mais adequada é

- A** solicitar radiografias de coluna cervical AP e perfil, com visualização até C7; caso as radiografias demonstrem normalidade, autorizar a retirada do colar cervical e da prancha rígida.
- B** retirar o colar cervical e manter o paciente em observação, com imobilização na prancha rígida por mais seis horas, e retirar a prancha caso o exame físico da coluna e o exame neurológico estejam normais.
- C** manter o paciente com colar cervical e em prancha rígida em observação por doze horas e, após esse período, repetir exame neurológico, retirando o colar e a prancha rígida caso o exame indique normalidade.
- D** executar o rolamento "do corpo em bloco" mantendo a cabeça do paciente em posição neutra, e proceder ao exame físico da coluna e exame neurológico, retirando o colar e a prancha rígida caso os exames indiquem normalidade.

QUESTÃO 18

Um recém-nascido de 2 dias de vida, a termo, sem pré-natal adequado e que está em alojamento conjunto, vem apresentando icterícia e hepatomegalia. Na investigação, foi realizado o diagnóstico de toxoplasmose congênita.

Como uma complicação dessa doença, a criança poderá apresentar

- A** hipoglicemia.
- B** coriorretinite.
- C** pneumonia alba.
- D** hipogamaglobulinemia.

QUESTÃO 19

Uma paciente com 45 anos, casada, G2P2, 2 partos normais, comparece ao ambulatório de ginecologia para avaliação de resultado de ultrassonografia transvaginal que evidenciou útero em anteversoflexão, contornos regulares, miométrio heterogêneo, com pequenos miomas intramurais e subserosos, estando o maior localizado na parede posterior/fúndica, intramural, medindo 2,0 × 1,9 cm; volume uterino de 198,6 cm³ (valor do percentil 95 para a faixa etária e paridade - 136 cm³); ovários de topografia, dimensões e ecotextura usuais; endométrio centrado, regular, medindo 6,8 mm de espessura (normal para faixa etária e paridade). A paciente relata ciclos menstruais regulares de 28 dias, fluxo moderado com duração de 5 dias, nega dismenorreia ou dispareunia. Afirma que é sexualmente ativa e que o marido é vasectomizado.

Para essa paciente, a conduta mais adequada é

- A** manter acompanhamento clínico e ultrassonográfico, para monitorar queixas, volume e crescimento dos miomas.
- B** proceder à miomectomia por via laparoscópica, dada a presença de miomas subserosos e intramurais concomitantes.
- C** realizar histerectomia com salpingectomia bilateral, dado o tamanho do útero, o histórico de gestações e a idade da paciente.
- D** indicar uso de antifibrinolítico no período da menstruação, para prevenir sangramentos abundantes devido aos miomas intramurais.

QUESTÃO 20

Uma paciente com 35 anos, que vive com o marido e dois filhos pequenos, procurou uma unidade básica de saúde (UBS) com feridas recentes. Ela relatou que, na noite anterior, havia sido agredida pelo marido, com socos e pontapés, e ameaçada com uma faca. Após receber atendimento para as lesões, e tendo sido abordada pelo médico, a paciente confirmou que a atitude violenta do marido é frequente e que vem ocorrendo há dois anos.

Diante desse quadro, a conduta médica adequada é

- A** encaminhar a paciente ao atendimento psiquiátrico e comunicar o caso ao Conselho Tutelar.
- B** encaminhar a paciente, acompanhada de alguém da equipe da UBS, à Delegacia de Proteção à Mulher e emitir boletim de ocorrência.
- C** comunicar o fato à rede social de apoio da paciente, vizinhos e familiares, para que a ajudem nos momentos de conflito entre ela e o marido.
- D** propor abordagem multiprofissional e notificar o caso de violência preenchendo a Ficha de Notificação do Sistema de Informação de Agravos de Notificação (SINAN).

QUESTÃO 21

Um paciente com 20 anos, previamente hígido, é recebido em pronto atendimento referindo que iniciou, há cinco dias, tosse produtiva acompanhada de astenia e febre diária entre 38 e 39 °C e que evoluiu com dor no hemitórax direito, que piorava com inspiração profunda e dispneia progressiva. Conta que procurou médico há 3 dias, o qual lhe prescreveu analgésicos e anti-inflamatórios, não tendo obtido melhora significativa do quadro. Ao exame físico, o paciente encontra-se em regular estado geral, com expansibilidade da caixa torácica reduzida à direita, frêmito toracovocal reduzido, com submacicez e murmúrio vesicular abolido em base pulmonar à direita.

Com base na situação apresentada, a hipótese diagnóstica mais provável é

- A pneumonia viral complicada com atelectasia.
- B neoplasia de pulmão complicada com atelectasia.
- C tuberculose pulmonar complicada com pneumotórax.
- D pneumonia bacteriana complicada com derrame pleural.

QUESTÃO 22

Uma paciente com 25 anos apresentou edema, rubor e dor em pálpebra superior direita, com resolução espontânea do quadro em 48 horas. No momento, apresenta nodulação de 0,3 cm, indolor, localizada na face interna do terço médio da pálpebra superior direita. Nega febre ou qualquer outro sintoma.

Nesse caso, qual é o diagnóstico mais provável?

- A Calázio.
- B Hordéolo.
- C Canaliculite.
- D Dacriocistite.

QUESTÃO 23

Uma adolescente com 16 anos procura a unidade básica de saúde para avaliação de uma mancha na pele. Relata que, há cerca de 1 mês, desenvolveu uma lesão caracterizada como uma placa eritematosa, liquenificada e pruriginosa, localizada acima da região umbilical, próxima ao local onde colocou um *piercing*. Ao ser examinada, a lesão foi confirmada e constatou-se também que o desenvolvimento puberal era M1P1, conforme os critérios de Tanner. A adolescente também apresentava baixa estatura, pescoço alado e implantação baixa de orelhas. Ao ser questionada sobre o fluxo menstrual, ela informou que ainda não tinha menstruado.

Considerando-se o quadro clínico e o exame físico descritos, os diagnósticos mais prováveis são

- A *tinea corporis*; síndrome de Kabuki.
- B dermatite atópica; síndrome de Noonan.
- C dermatite de contato; síndrome de Turner.
- D dermatite seborreica; síndrome de Carpenter.

QUESTÃO 24

Uma paciente com 29 anos, nuligesta, sexualmente ativa, foi submetida a exame citopatológico em uma unidade básica de saúde. Exame anterior realizado há 1 ano não apresentava alterações. O exame atual apresentou o seguinte resultado: metaplasia escamosa, alterações inflamatórias moderadas, presença de bacilos de Doderlein.

Nesse caso, a paciente deve ser orientada a

- A cauterizar colo uterino.
- B repetir citologia em 3 anos.
- C repetir citologia em 6 meses.
- D usar creme vaginal com metronidazol.

QUESTÃO 25

Uma mulher leva sua filha de 6 anos para uma consulta na unidade básica de saúde do bairro, por suspeitar que a filha esteja sendo abusada sexualmente pelo tio de 24 anos de idade. O tio toma conta da menina quando ela se ausenta para trabalhar como faxineira. A menina conta que brinca de "papai e mamãe" com o tio, mas afirma não querer falar mais sobre o assunto, dizendo que o tio lhe havia dito que a "brincadeira" era um segredo apenas entre os dois.

Com relação a situações de suspeita de abuso infantil, a exemplo da descrita, é correto afirmar que

- A o mais comum é o agressor/abusador ser uma pessoa conhecida da família, ou um membro dela, o que favorece a repetição do abuso.
- B os casos de abusos sexuais contra meninos são mais recorrentes do que contra meninas, pois eles tendem a esconder mais as agressões de que são vítimas.
- C as crianças muito novas que sofrem abuso sexual tendem a esquecer o que aconteceu na fase adulta, havendo, portanto, pouca repercussão desse abuso no futuro.
- D a equipe de saúde da família deve se restringir ao tratamento das lesões físicas e eventuais danos psicológicos, sem se envolver no encaminhamento da denúncia às autoridades policiais.

ÁREA LIVRE

QUESTÃO 26

Uma paciente com 22 anos foi atendida na atenção primária, acompanhada pelos pais, que estão preocupados com sua perda de peso. Eles contam que, desde os 14 anos, ela come muito pouco e que já esteve internada para “ser alimentada”. A paciente também refere ansiedade e palpitações que estão afetando o seu dia a dia. Os pais dizem que não sabem exatamente o quanto a paciente está comendo agora, mas que ela não provoca vômitos ou abusa de medicamentos. Ao exame físico, o índice de massa corporal da paciente é $14,8 \text{ kg/m}^2$ e sua pressão arterial está normal ($100 \times 60 \text{ mmHg}$), mas ela apresenta hipotensão postural assintomática (queda de 18 mmHg na diastólica), desidratação e frequência cardíaca de 42 batimentos por minuto.

Diante dessa situação, o médico deve

- A encaminhar a paciente para avaliação em hospital terciário para possível internação hospitalar.
- B iniciar com topiramato para melhorar o transtorno alimentar e manter acompanhamento da paciente.
- C iniciar com amitriptilina para melhorar o transtorno de ansiedade e manter acompanhamento da paciente.
- D encaminhar a paciente para o ambulatório de atenção terciária para avaliação quanto à colocação de sonda nasoentérica.

QUESTÃO 27

Uma paciente com 40 anos identificou nódulo em região cervical anterior. Ao exame físico, palpa-se nódulo firme, de cerca de 1 cm, em região cervical anterior e móvel à deglutição. Foram solicitados exames de função tireoidiana, que indicaram normalidade, e ultrassonografia, que mostrou nódulo sólido de 1,3 cm em lobo esquerdo da tireoide. Realizada punção aspirativa com agulha fina, o exame citopatológico mostrou lesão de classificação Bethesda V.

Nesse caso, qual é a conduta mais adequada?

- A Encaminhar para cirurgia da tireoide.
- B Repetir punção aspirativa com agulha fina.
- C Solicitar cintilografia de tireoide com Iodo 131.
- D Realizar ultrassonografia a cada 6 meses para acompanhamento.

QUESTÃO 28

Um lactente com 2 anos, previamente hígido, com história de um dia de febre, tosse e coriza, é atendido no pronto-socorro. A mãe conta que, desde a madrugada, ele apresenta obstrução nasal, sono agitado e cansaço. Ao exame de entrada, mostra-se em bom estado geral, corado, acianótico, agitado; à ausculta pulmonar, são notados murmúrios vesiculares diminuídos e simétricos, tiragem de fúrcula moderada e estridor leve ao repouso.

Com base na principal hipótese diagnóstica para esse quadro clínico, a conduta mais adequada no momento é indicar

- A salmeterol inalatório e claritromicina.
- B salbutamol inalatório e metilprednisolona.
- C dexametasona e nebulização com epinefrina.
- D prednisolona e nebulização com soro fisiológico.

QUESTÃO 29

Uma paciente de 20 anos, primigesta, idade gestacional de 12 semanas, comparece à consulta de pré-natal apresentando lesões em alto relevo e aveludadas na região genital próxima ao clitóris. Relata aparecimento, há 1 semana, de lesões cutâneas papulosas eritemato-acastanhadas no abdome e nas regiões palmar e plantar. Ela apresenta VDRL positivo.

Diante dessas condições, o diagnóstico e o tratamento devem ser, respectivamente,

- A sífilis recente primária; iniciar penicilina benzatina 2.400.000 UI (intramuscular) em dose única.
- B sífilis recente secundária; iniciar penicilina benzatina 2.400.000 UI (intramuscular) em dose única.
- C sífilis latente tardia; iniciar penicilina benzatina 2.400.000 UI (intramuscular) uma vez por semana, por 3 semanas.
- D sífilis latente recente; iniciar penicilina benzatina 2.400.000 UI (intramuscular) uma vez por semana, por 3 semanas.

QUESTÃO 30

Um paciente com 42 anos, assintomático, compareceu, pela primeira vez, a uma unidade básica de saúde (UBS), mencionando à médica de família e comunidade que ele havia se mudado recentemente para área de atuação da UBS. Na consulta, ele traz relatório médico do centro de atenção psicossocial (CAPS), informando o diagnóstico de esquizofrenia há 7 anos, sem crise nos últimos 3 anos, e uso de psicofármacos. O paciente relata que não usa outras medicações e que, há 1 mês, fez exames laboratoriais cujos resultados foram: glicemia de jejum: 189 mg/dL ; colesterol total: 225 mg/dL ; colesterol-HDL: 35 mg/dL ; colesterol-LDL: 168 mg/dL . Por fim, queixa-se de ter começado a engordar desde o diagnóstico de esquizofrenia (índice de massa corporal atual: $36,2 \text{ kg/m}^2$) e solicita a renovação da receita dos psicofármacos de que faz uso.

Nessa situação, qual a conduta adequada para o caso?

- A Não renovar a receita até a avaliação do paciente pela psiquiatria e iniciar medidas para emagrecimento.
- B Renovar a receita até o paciente retomar o seguimento no CAPS, e prescrever sulfonilureia nesse atendimento.
- C Renovar a receita, realizar seguimento multiprofissional no núcleo ampliado de saúde da família, e iniciar medidas para controle metabólico.
- D Encaminhar o paciente ao CAPS para renovação da receita, solicitar avaliação de nutricionista e do endocrinologista do núcleo ampliado de saúde da família.

QUESTÃO 31

Uma paciente com 54 anos, portadora de nefropatia diabética em estágio 5 da KDIGO (do inglês *Kidney Disease: Improving Global Outcomes*), comparece ao ambulatório de nefrologia de hospital terciário, onde faz seguimento de sua terapia por diálise peritoneal ambulatorial contínua (CAPD) instituída há alguns meses. A paciente relata certo desconforto abdominal e aspecto turvo do líquido que é drenado de sua cavidade peritoneal. Nega febre ou outros sintomas e refere aumento de peso nas últimas semanas. Ao exame físico, a paciente se mostra normotensa, afebril, com dor leve à palpação abdominal difusamente. Exames laboratoriais que recentemente realizou revelam hiperglicemia e hipoalbuminemia. É coletado material da cavidade peritoneal, através do cateter de CAPD, para análise citológica e cultura para germes comuns.

Acerca da condição que afeta essa paciente, assinale a opção correta.

- A O quadro clínico mais comum é o descrito, sendo rara a presença de febre e de outros sintomas constitucionais.
- B O diagnóstico provável do caso é sustentado apenas se estiverem presentes mais de 250 polimorfonucleares/mm³ no líquido analisado.
- C A ocorrência de hiperglicemia e hipoalbuminemia é explicada pelo processo infeccioso, não podendo ser causadas tão somente pela CAPD.
- D O tratamento do caso envolve a retirada do cateter de CAPD, caso a cultura para germes comuns isole um bastonete Gram-negativo hidrofílico, como a *Pseudomonas sp.*

QUESTÃO 32

Uma paciente com 54 anos apresenta tosse com expectoração e astenia há 5 dias, acompanhada de dispneia aos médios esforços e um pico febril. Ao exame físico, encontra-se consciente, contatante, descorada (+2/+4), desidratada (+2/+4), com pressão arterial de 90 × 60 mmHg, frequência respiratória de 23 incursões respiratórias por minuto, frequência cardíaca de 120 batimentos por minuto, saturação O₂ de 90% em ar ambiente, murmúrio vesicular presente em hemitórax direito e diminuído em hemitórax esquerdo, abolido em base esquerda, sem ruídos adventícios; radiografia de tórax demonstrou derrame pleural à esquerda. Foi realizada toracocentese, seguida de drenagem pleural fechada à esquerda. O líquido, de aspecto turvo, foi encaminhado para análise, sendo confirmado empiema pleural.

Acerca do líquido analisado, infere-se que

- A o pH foi maior que 7,2.
- B a dosagem de LDH foi superior a 1.000 UI.
- C a dosagem de glicose foi superior a 60 mg/dL.
- D a dosagem de proteínas foi inferior a 3 g/100 ml.

QUESTÃO 33

Um escolar com 8 anos, acompanhado da mãe, chega à unidade básica de saúde com queixa de estar muito cansado e sonolento. A mãe refere que, há aproximadamente 20 dias, ele vem perdendo peso (cerca de 5 kg). Ela relata ainda que o filho, embora tenha controle esfinteriano noturno desde os 5 anos, tem agora apresentado enurese noturna, desde o início do quadro. Conta também que, no mesmo período, passou a demonstrar apetite exagerado e que, há 5 dias, começou a apresentar dor abdominal de moderada intensidade, sem localização específica, intermitente, associada a náuseas e vômitos (1 vez ao dia). Ao exame físico, a criança se apresenta em regular estado geral, hipocorado (+1/+4), afebril, acianótico, mucosas secas, hipoativo, fácies de dor, normotenso. À ausculta pulmonar, não há ruídos adventícios; frequência respiratória de 50 incursões respiratórias por minuto, com movimentos respiratórios amplos; ausculta cardíaca sem alterações, frequência cardíaca de 90 batimentos por minuto; abdome doloroso à palpação profunda, com ruídos hidroaéreos presentes, sem massas ou visceromegalias.

Após o manejo inicial, qual das opções a seguir apresenta o seguimento a longo prazo adequado para essa doença?

- A O apoio familiar é fundamental para que o problema possa ser controlado, evitando-se as complicações, uma vez que se trata de uma doença crônica.
- B O uso ambulatorial farmacológico com análogo sintético da vasopressina, associado ao tratamento psicológico com alarme, costuma levar à remissão do processo por volta dos 15 anos.
- C Os pacientes apresentam, com frequência, períodos de remissão que geralmente duram décadas, conhecidos por lua de mel, sendo desnecessária reposição hormonal ao término desses períodos.
- D A adoção de um estilo de vida saudável, alimentação balanceada e prática de exercícios físicos regulares, é considerada um pilar do tratamento, sendo desnecessária terapia farmacológica a longo prazo.

QUESTÃO 34

Paciente secundigesta, pesando 70 kg, é encaminhada ao pré-natal de alto risco, em razão de história de abortamento espontâneo na 8ª semana, na gestação anterior. Traz consigo um exame de mutação homozigótica do gene da enzima metilenotetrahidrofolato redutase. A paciente nega história pessoal ou familiar de trombose.

Nesse caso, a conduta imediata deve ser

- A dar seguimento de pré-natal habitual.
- B solicitar exames laboratoriais para o diagnóstico de trombofilia gestacional.
- C prescrever ácido acetilsalicílico, 100 mg/dia, associado a enoxaparina, 40 mg/dia.
- D solicitar exames laboratoriais: anticoagulante lúpico, anticardiolipina e anti-beta 2 glicoproteína 1.

QUESTÃO 35

Um paciente com 68 anos, branco, previamente hígido, é atendido em consulta agendada na atenção primária, com diagnóstico recente de hipertensão arterial estágio 2, sem comorbidades. Seus exames físico e laboratoriais não mostram lesões de órgãos-alvo. O paciente relata não fazer uso de medicamentos e foi classificado como portador de fragilidade leve pela escala de fragilidade clínica, apresentando risco cardiovascular baixo pelo escore global de risco. No projeto terapêutico para esse paciente, além da mudança de estilo de vida, incluem-se terapêutica medicamentosa e metas da pressão arterial (PA) e de seguimento mais adequadas.

Nesse contexto, a conduta recomendada é iniciar

- A tratamento não medicamentoso, para se atingir a meta pressórica (pressão arterial sistólica de 130 a 139 mmHg e pressão arterial diastólica de 70 a 79 mmHg) por um período de 3 a 6 meses.
- B terapia medicamentosa com bloqueador do canal de cálcio associado a inibidor da enzima conversora da angiotensina em doses baixas e marcar retorno em até 30 dias, para aferir se a meta pressórica (PA menor que 140 × 90 mmHg) foi atingida.
- C monoterapia com espironolactona, metildopa ou clonidina, marcando retorno em até 30 dias, para aferir se a meta pressórica (pressão arterial sistólica de 130 a 139 mmHg e pressão arterial diastólica de 70 a 79 mmHg) foi atingida.
- D uso de betabloqueador, em monoterapia ou associado a diurético em baixa dose, reforçando mudança de estilo de vida e recomendando consultas anuais no caso de a meta pressórica (PA menor que 140 × 90 mmHg) ter sido atingida.

QUESTÃO 36

Uma mulher com 52 anos comparece à consulta médica na unidade básica de saúde com queixa de dores musculoesqueléticas crônicas, mal localizadas, difusas, acima e abaixo da cintura. Refere que o quadro tem cerca de 4 meses de evolução, tendo surgido aparentemente após episódio de dengue (não grave). A paciente também refere fadiga e quadro depressivo há longa data, além de transtorno da articulação temporomandibular e síndrome do intestino irritável. Relata apetite preservado. Seu exame físico é normal, salvo por dor à compressão e palpação muscular difusa. Digno de nota é que a simples insuflação do esfigmomanômetro leva a dor significativa em ponto localizado cerca de 2 centímetros distais do epicôndilo lateral do membro superior avaliado. Além disso, há dor à compressão digital bilateral nos pontos de inserção dos músculos subocciptais, no ponto médio da borda superior de ambos os músculos trapézios, sobre a borda medial das escápulas, nos quadrantes superiores externos das nádegas, posteriormente às eminências trocântéricas dos fêmures, sobre a 2ª articulação condroesternal direita e sobre as partes moles localizadas superior e medialmente a ambos os joelhos. Não há alterações no hemograma completo, nem na dosagem de proteína C reativa, T4 livre, TSH e velocidade de hemossedimentação.

No caso apresentado, qual o diagnóstico dessa paciente?

- A Fibromialgia
- B Hipotireoidismo subclínico.
- C Transtorno psicossomático.
- D Transtorno depressivo maior.

QUESTÃO 37

Um paciente com 25 anos, vítima de acidente motociclístico, apresenta trauma contuso toracoabdominal. No local do acidente, encontrava-se com pressão arterial sistólica de 90 mmHg e com frequência cardíaca de 120 batimentos por minuto. Durante o transporte para o hospital, evoluiu com inconsciência, queda da pressão arterial sistólica para 60 mmHg e aumento da frequência cardíaca para 140 batimentos por minuto. Apresenta distensão de veias cervicais e murmúrio vesicular presente bilateralmente.

Nesse caso, o manejo mais adequado para o paciente é

- A toracocentese e drenagem pleural fechada.
- B manutenção de vias aéreas e pericardiocentese.
- C entubação orotraqueal e ultrassonografia de tórax.
- D cricotireoidostomia e toracotomia anterolateral esquerda.

QUESTÃO 38

Retorna a maternidade um recém-nascido com 3 dias, conforme sua ficha, ele nasceu com 37 semanas de gestação por parto cesáreo devido à restrição de crescimento intrauterino e centralização fetal, pesando 1.950 gramas, Apgar 8/9 e com bolsa rota no ato. A mãe relata ter 34 anos, que não houve intercorrências na gestação, que as sorologias do pré-natal apresentaram-se não reagentes, que foi feito o teste da orelhinha no recém-nascido e que os olhos e o coração dele se apresentaram sem alterações. Acrescenta que seu filho recebeu alta da maternidade com 24 horas de vida. Ao exame físico, a criança apresenta um peso de 1.850 gramas, estatura de 44 cm, perímetro cefálico de 27 cm e mostra-se ativo, reativo, algo irritado, icterício, notando-se a presença de petéquias na pele; abdome com fígado palpável a 5 cm e baço a 2 cm do rebordo costal, não havendo alterações no restante do exame. O hemograma apresenta anemia, leucopenia e plaquetopenia; também hiperbilirrubinemia às custas principalmente de elevação de bilirrubinas diretas; transaminases 4 vezes acima dos valores de referência e ultrassom de crânio com leucomalácia periventricular e calcificações periventriculares.

Considerando-se esses dados, quais são, respectivamente, a hipótese diagnóstica e o manejo adequado para o caso?

- A Sífilis congênita; uso de penicilina cristalina por 10 dias, avaliação neurológica, oftalmológica e fonoaudiológica.
- B Citomegalovirose; uso de aciclovir por 2 meses, acompanhamento mensal com pediatra na unidade básica de saúde.
- C Sífilis congênita; uso de penicilina procaína por 10 dias, seguimento mensal com pediatria na unidade básica de saúde.
- D Citomegalovirose; uso de ganciclovir por 6 meses, acompanhamento auditivo com fonoaudiólogo e otorrinolaringologista.

QUESTÃO 39

Uma paciente secundigesta, com 27 anos, foi encaminhada pela atenção primária de saúde ao ambulatório de gestação de alto risco para iniciar pré-natal, devido à história obstétrica anterior de pré-eclâmpsia leve e descolamento prematuro de placenta intraparto. Durante a consulta, evidenciou-se que a gestante se encontrava com 16 semanas de gestação, apresentando pressão arterial de 135 × 83 mmHg. Foi realizada a avaliação de proteinúria com fita, cujo resultado foi negativo.

A conduta a ser imediatamente adotada, a fim de melhorar o prognóstico materno e perinatal dessa gestação, é a prescrição de

- A hidralazina 25 mg, duas vezes ao dia, via oral.
- B metildopa 250 mg, duas vezes ao dia, via oral.
- C ácido acetilsalicílico 100 mg, uma vez ao dia, via oral.
- D enoxparina 1 mg/kg, duas vezes ao dia, via subcutânea.

QUESTÃO 40

Uma primigesta com 22 anos, dona de casa, comparece à unidade de saúde da família (USF) apresentando os resultados de exames solicitados na primeira consulta de pré-natal, realizada há 3 semanas, ao final do primeiro trimestre de gestação. Permanece sem queixas, refere estar usando regularmente o ácido fólico e o sulfato ferroso prescritos, mas diz estar preocupada com o exame de hepatite B. O médico verifica que a tipagem sanguínea é O+, que os testes rápidos para sífilis, HIV e hepatite C foram não reagentes e que todos os outros exames estão dentro da normalidade, apresentando a gestante, no entanto, AgHBs não reagente, Anti-HBc total não reagente e Anti-HBs reagente.

Nesse caso, a interpretação dos últimos exames da paciente e a conduta a ser adotada são, respectivamente,

- A resultado compatível com hepatite B aguda; solicitar exames bioquímicos e encaminhar a paciente para acompanhamento no pré-natal de alto risco.
- B resultado compatível com hepatite B crônica; solicitar exames mais específicos e encaminhar a paciente para acompanhamento no pré-natal de alto risco.
- C resultado indicativo de suscetibilidade ao vírus da hepatite B; orientar a paciente a iniciar o esquema vacinal e a continuar o acompanhamento pré-natal na USF.
- D resultado indicativo de imunidade ao vírus da hepatite B; esclarecer a paciente de que não há motivo de preocupação e orientá-la a continuar o acompanhamento pré-natal na USF.

ÁREA LIVRE

QUESTÃO 41

Uma paciente com 24 anos, estudante de medicina, procura atendimento no ambulatório de uma universidade com história de febre não aferida e mal-estar generalizado iniciados há cerca de 48 horas. Conta que hoje começou a apresentar cefaleia intensa, motivo de sua procura por assistência. Informa ter tido varicela e rubéola quando criança. Refere ter sido vacinada na infância e que, quando entrou na faculdade, tomou uma dose de dT e da vacina para hepatite B, mas não completou o esquema. Nega vacinação em campanhas, pois teve rubéola na infância. Ao exame físico, apresenta frequência respiratória de 24 incursões respiratórias por minuto, frequência cardíaca de 100 batimentos por minuto, pressão arterial de 120 × 80 mmHg, temperatura axilar de 38,8 °C; mucosas normocoradas, hipohidratadas (+1/+4), escleróticas anictéricas; aparelho respiratório: murmúrio vesicular universalmente audível, ausência de ruídos adventícios; aparelho cardiovascular: ritmo cardíaco regular em dois tempos, bulhas normofonéticas, sem sopros ou atritos; abdome: flácido, peristáltico, sem visceromegalias. No exame neurológico está acordada, lúcida, movimenta os quatro membros, sem déficit focal aparente, com rigidez de nuca (+3/+4), sinal de Kernig e sinal de Brudzinski presentes. Não foram observadas lesões cutâneas ou mucosas. Na fundoscopia ocular: nervos óticos bem visualizados, sem alterações.

Com relação à abordagem diagnóstica, assinale a opção correta.

- A A coleta de líquido cefalorraquidiano deverá ser realizada através de punção suboccipital, pois há contra-indicação para realização de punção na região lombar.
- B O exame microscópico do líquido cefalorraquidiano, utilizando-se a coloração de Gram, que evidencie bastonetes Gram negativos, confirma o diagnóstico de meningite pneumocócica.
- C A punção líquórica com exame da bioquímica do líquido cefalorraquidiano deverá ser realizada, pois permitirá a distinção entre infecção bacteriana e viral, o que orientará a conduta terapêutica.
- D A paciente deverá ser submetida a um exame de imagem antes da realização da coleta de líquido cefalorraquidiano para exame diagnóstico, pois há contra-indicação para realização de punção lombar.

QUESTÃO 42

Uma paciente com 30 anos, grávida de 34 semanas, sofreu colisão frontal auto vs anteparo (muro), sentada no banco do passageiro e sem uso de cinto de segurança. Foi atendida por equipe de emergência pré-hospitalar, com relato de parada cardíaca e manobras de reanimação por cerca de 5 minutos, sem sucesso, durante sua remoção até o pronto-socorro de um hospital. Foi admitida pelo cirurgião geral, em parada cardiorrespiratória e midríase paralítica bilateral, com hematoma volumoso em região frontal.

Nesse caso, qual deve ser a conduta do profissional que realiza o atendimento?

- A Considerar morte materno-fetal.
- B Realizar cirurgia cesariana de urgência.
- C Encaminhar a paciente para o gineco-obstetra.
- D Solicitar ultrassonografia, para a avaliação do feto.

QUESTÃO 43

Um paciente desnutrido, com 6 meses, deu entrada no pronto-socorro, acompanhado por familiares que relatam diarreia abundante e piora progressiva do nível de consciência, que vem ocorrendo há 2 dias. Ao exame, o paciente encontra-se desidratado, hipocorado, sonolento, comatoso e sem sinais localizatórios. Mantido em ar ambiente, colheu-se uma gasometria arterial, que revelou pH = 7,22; pressão parcial de CO₂ de 48 mmHg; pressão parcial de O₂ de 75 mmHg; saturação de O₂ de 94%; bicarbonato de 12,5 mEq/L e excesso de bases (BE) = -13.

Considerando o quadro descrito, assinale a opção que apresenta o diagnóstico correto para o caso.

- A Acidose mista, respiratória e metabólica.
- B Acidose metabólica compensada por hiperventilação alveolar.
- C Alcalose respiratória compensada por uma acidose metabólica.
- D Acidose metabólica compensada por uma alcalose respiratória.

QUESTÃO 44

Uma paciente primigesta de 16 anos, com 36 semanas de idade gestacional, procura a unidade básica de saúde apresentando ruptura prematura de membranas ovulares. Encaminhada ao hospital em franco trabalho de parto, é admitida em período expulsivo. O recém-nascido (RN), acolhido pela equipe de neonatologia, tem peso adequado para a idade gestacional e sua avaliação na escala Apgar é de 9/9 no primeiro e quinto minutos. No entanto, após 36 horas do nascimento, o RN apresenta quadro de pneumonia e evolui rapidamente para sepse.

Nesse caso, para prevenir a ocorrência da sepse, deveria ter sido realizado durante o pré-natal o rastreamento e a quimioprofilaxia de qual agente etiológico?

- A *Streptococcus* β-hemolíticos do grupo B.
- B *Chlamydia trachomatis*.
- C *Staphylococcus aureus*.
- D *Escherichia coli*.

ÁREA LIVRE

QUESTÃO 45

Em reunião de equipe de saúde de uma unidade básica de saúde (UBS) localizada em cidade de médio porte com líderes de organizações sociais defensoras dos direitos da população de lésbicas, gays, bissexuais, travestis e transexuais, *queer*, intersexo, assexuais (LGBTQIA+), foram levantados alguns problemas, como: dificuldade no acesso das mulheres lésbicas à realização de exame de papanicolau, falta de acesso a tratamento transexualizador para travestis e transexuais, não utilização do nome social dessa população pelos funcionários da UBS, falta de oferta de serviços e/ou ações voltados para a saúde mental dessa população.

Diante dos problemas descritos e com base na Política Nacional de Saúde Integral de lésbicas, gays, bissexuais, travestis e transexuais, o médico da equipe de saúde deve, nessa ocasião, esclarecer que

- A a adoção do uso do nome social das pessoas LGBTQIA+, apesar de indicado pela legislação brasileira, é uma prerrogativa de cada UBS.
- B são previstas políticas públicas específicas relativas à saúde mental, álcool e outras drogas, para a população LGBTQIA+ na rede de atenção psicossocial.
- C a dificuldade no acesso ao exame papanicolau é equivocada, visto que a cobertura de realização do exame é maior para as mulheres lésbicas e bissexuais do que para os outros grupos mencionados.
- D ainda não há legislação que assegure a oferta do processo transexualizador pelo Sistema Único de Saúde (SUS), apesar de essa demanda ser reconhecida como válida e procedente.

QUESTÃO 46

Um homem com 78 anos, acamado há meses em função de quadro demencial avançado, chega à unidade de emergência com quadro de rebaixamento do nível de consciência, febre e hipotensão arterial. Segundo familiares, o paciente vem apresentando tosse desde a ocorrência, há 3 dias, de episódio compatível com broncoaspiração durante tentativa de alimentação por via oral. Relatam que, nos últimos 2 dias, ele passou a se mostrar mais apático, não interagindo minimamente com os familiares, nem aceitando alimentação e que, no dia de hoje, surgiu febre e a acompanhante aferiu pressão arterial de 90 × 60 mmHg, uma queda de cerca de 40 mmHg na pressão sistólica em relação ao parâmetro habitual do paciente. Ao exame físico, é confirmada hipotensão arterial sistêmica (88 × 48 mmHg), além de sonolência (escore de coma de Glasgow de 9 pontos), desidratação (+2/+4), descoramento de mucosas (+1/+4), taquicardia (120 batimentos por minuto), taquipneia (26 incursões respiratórias por minuto) e presença de roncos difusos, com estertores crepitantes na base direita. Exames laboratoriais iniciais revelam anemia (hemoglobina de 8,5 g/dL - valor de referência [VR]: 13-17 g/dL), elevação de creatinina (2,3 mg/dL - VR: 0,8-1,2 mg/dL), ureia (102 mg/dL - VR: 20-40 mg/dL) e lactato (5,1 mmol/L - VR: ≤ 2,0 mmol/L), além de acidose metabólica e hipoxemia. São colhidas hemoculturas. O paciente é monitorizado adequadamente, submetido a oferta suplementar de oxigênio, e inicia-se o tratamento indicado para o quadro clínico que apresenta.

Além da antibioticoterapia de amplo espectro adequada, a conduta prioritária a ser adotada para esse paciente ainda nas primeiras horas de abordagem é

- A iniciar terapia de substituição renal com hemodiálise.
- B administrar cristaloides intravenosos para resgate volêmico.
- C proceder a hemotransfusão com 2 concentrados de hemácias.
- D administrar glicocorticoide devido à possibilidade de insuficiência adrenal.

QUESTÃO 47

Uma paciente com 40 anos, índice de massa corpórea de 38kg/m^2 , com história de colelitíase sintomática há 2 anos, apresenta-se para cirurgia de colecistectomia videolaparoscópica. Os resultados de seus exames laboratoriais são normais e a ultrassonografia de abdome mostra múltiplos cálculos em vesícula biliar. É realizada a operação, descrita como tecnicamente difícil em razão da obesidade e das aderências inflamatórias no leito vesicular. A paciente foi encaminhada à enfermaria, acordada e sem queixas. Foram reiniciadas dieta e deambulação nas primeiras 24 horas de pós-operatório. Após 36 horas de pós-operatório, apresentou pico febril de $39\text{ }^\circ\text{C}$, dor abdominal e discreta icterícia. Novos exames laboratoriais mostraram leucograma de 20.500 leucócitos com 8% bastões, bilirrubina direta 2,0 mg/dL, bilirrubina indireta 1,0 mg/dL, aspartatoaminotransferase 60 U/L, alanina aminotransferase 80 U/L, fosfatase alcalina 230 U/L e gamaglutamiltransferase 450 U/L. A paciente evoluiu, em 4 horas, com hipotensão, prostração e queda do estado geral.

Acerca desse quadro clínico, assinale a opção correta.

- A** A incidência de lesão de via biliar na via videolaparoscópica é menor que na cirurgia aberta, por ser procedimento menos invasivo e proporcionar melhor e mais rápida recuperação; a complicação em curso pode ser sepse de origem pulmonar, pois a obesidade e a dor no pós-operatório facilitam restrição respiratória e infecção, devendo-se, portanto, iniciar antibioticoterapia de amplo espectro imediatamente.
- B** A colecistectomia aberta é a técnica recomendada para pacientes obesos, dado o risco de complicações; o quadro de possível fístula biliar deve ser tratado imediatamente com antibióticos e drenagem percutânea guiada por ultrassonografia, evitando-se nova abordagem e a possibilidade de ocorrência de danos secundários.
- C** A possibilidade de lesão de via biliar como complicação precisa ser informada à paciente e à sua família, devendo ser solicitada a transferência para um centro com unidade de terapia intensiva, tendo em vista suporte e antibioticoterapia de largo espectro, aguardando-se o esfriamento do processo para planejar a reabordagem.
- D** A possibilidade de lesão de via biliar como complicação precisa ser informada à paciente e à sua família, devendo ser solicitada a transferência para um centro com unidade de terapia intensiva e acesso a equipe especializada e a métodos diagnósticos, como a colangiorrressonância magnética.

QUESTÃO 48

Ao fazer o histórico alimentar de uma criança de 12 meses com alergia ao leite de vaca, a pediatra ouve o seguinte relato da mãe da criança: “ao acordar ofereço um suco; no lanche do meio da manhã, dou fruta e castanhas; no almoço, ela come diariamente folhas, legumes cozidos e crus e, eventualmente, arroz e feijão; à tarde, ofereço um lanche com fruta, bolo ou biscoito; à noite, sopa de legumes acrescido de macarrão e azeite; e, antes de dormir, suco”.

Considerando-se o relato da mãe, qual grupo de nutrientes está deficiente na alimentação dessa lactente?

- A** Vitaminas.
- B** Gorduras.
- C** Carboidratos.
- D** Aminoácidos essenciais.

QUESTÃO 49

A restrição de crescimento fetal intrauterino ocorre quando o feto não atinge o potencial de crescimento e desenvolvimento em decorrência de uma disfunção placentária. Isso ocorre em 5% a 10% das gestações e é a segunda causa mais frequente de mortalidade perinatal, responsável por cerca de 30% dos natimortos.

Com relação ao rastreio, diagnóstico e manejo do crescimento fetal restrito, assinale a opção correta.

- A** O crescimento fetal restrito pode ser classificado como precoce quando ocorre antes de 35 semanas de gestação, e tardio, após esse período.
- B** A medida do fundo uterino entre a 24ª e a 38ª semanas de gestação tem sensibilidade e especificidade que permitem a detecção do crescimento intrauterino fetal restrito.
- C** Na avaliação do crescimento fetal restrito com doppler normal e líquido amniótico dentro do estimado para a idade gestacional, a resolução da gestação deve ser programada após a 40ª semana.
- D** O estágio 2 é quando o doppler das artérias uterinas apresenta diástole zero, havendo risco de óbito fetal, o que requer avaliação semanal do peso fetal e controle quinzenal da vitalidade até a 36ª semana.

ÁREA LIVRE

QUESTÃO 50

A implementação da Política Nacional de Atenção à Saúde dos Povos Indígenas requer a adoção de um modelo complementar e diferenciado de organização dos serviços voltados para a proteção, promoção e recuperação da saúde que garanta à população indígena o exercício de sua cidadania.

Acerca da implementação dessa política de saúde no Brasil, é correto afirmar que o Subsistema de Atenção à Saúde Indígena

- A criou organizações paralelas ao Sistema Único de Saúde (SUS), como os Distritos Sanitários Especiais Indígenas (DSEI), o que vem gerando competição entre esses sistemas.
- B é constituído por Distritos Sanitários Especiais Indígenas (DSEI) que coincidem com os limites territoriais municipais e estaduais, o que assegura o acesso dessa população ao atendimento adequado.
- C está subordinado, na sua organização governamental, à Fundação Nacional do Índio (Funai), a quem compete coordenar as políticas voltadas para proteção, promoção e recuperação da saúde dessa população.
- D demanda a adoção de medidas que aperfeiçoem seu funcionamento e adéquem sua capacidade para permitir a aplicação dos princípios e diretrizes de descentralização, universalidade, equidade, participação comunitária e controle social.

QUESTÃO 51

Uma paciente com 25 anos chega para consulta na unidade básica de saúde devido a quadro de disúria e polaciúria há 5 dias, que se agravou, tendo se iniciado hematúria nas últimas 24 horas. Ela relata que é a primeira vez que apresenta os sintomas descritos, que é sexualmente ativa, negando ter quaisquer outras queixas. O exame físico é normal, exceto por dor à palpação profunda em hipogástrio.

Nessa situação, a conduta médica adequada para o caso é

- A solicitar urocultura.
- B prescrever empiricamente antibiótico.
- C prescrever empiricamente antifúngico.
- D solicitar bacterioscopia do conteúdo vaginal.

ÁREA LIVRE

QUESTÃO 52

Uma paciente com 70 anos, diabética, com dor em flanco esquerdo, de início insidioso e piora progressiva há 72 horas, chega ao pronto-socorro acompanhada de familiares. Eles relatam que, nos últimos 3 meses, observaram a ocorrência de episódios de sangramento retal vermelho-vivo, anorexia e perda ponderal de 10 Kg. Ao exame físico, a paciente apresenta-se em mau estado geral, torporosa, com frequência respiratória de 24 incursões respiratórias por minuto, frequência cardíaca de 116 batimentos por minuto, pressão arterial de 90 x 50 mmHg, abdome globoso, doloroso à palpação, com sinais de irritação peritoneal difusa. O resultado de radiografia simples evidencia pneumoperitônio volumoso.

Após discussão do caso com a família, deve ser proposto pelo cirurgião geral plantonista a realização de uma laparotomia, de uma

- A enterectomia segmentar e de uma ileostomia.
- B colectomia segmentar e de uma coloanastomose.
- C limpeza e de uma drenagem da cavidade abdominal.
- D colectomia segmentar e de uma colostomia de Hartmann.

QUESTÃO 53

Um pediatra é chamado para atendimento de um recém-nascido (RN) em sala de parto, sendo informado de que a gestante não realizou pré-natal. A criança nasce em apneia. O cordão umbilical foi clampeado imediatamente e o RN é levado à mesa de reanimação. O pediatra realiza os passos iniciais em, no máximo, 30 segundos, mas o RN continua em apneia.

Considerando-se o quadro clínico descrito, qual é a conduta adequada nesse momento?

- A Oferecer oxigênio inalatório.
- B Indicar a entubação traqueal.
- C Aplicar estímulo tátil com fricção circular no abdome.
- D Iniciar a ventilação com pressão positiva por máscara.

QUESTÃO 54

O nascimento prematuro continua sendo a principal causa de mortalidade e morbidade perinatais, sendo responsável por até dois terços das mortes neonatais e por déficits físicos, mentais e do desenvolvimento de longo prazo. Nos últimos trinta anos, os avanços foram significativos nos cuidados neonatais e na redução da mortalidade infantil na prematuridade, porém as morbidades e as consequências em longo prazo permanecem.

Acerca dos cuidados gestacionais para evitar a prematuridade, assinale a opção correta.

- A As evidências científicas indicam a eficácia de uso de progesterona por toda gestante na prevenção à prematuridade.
- B As pacientes no estágio 3, conforme a Classificação de Risco de Hobel, devem continuar em acompanhamento ambulatorial.
- C A infecção urinária é fator de risco para a prematuridade, devendo toda gestante com bacteriúria assintomática ser submetida à antibioticoterapia.
- D Os bloqueadores de canal de cálcio são medicamentos proibidos na inibição dos trabalhos de parto por causarem hipotensão materna e baixo fluxo placentário.

QUESTÃO 55

Uma idosa com 75 anos, acompanhada de sua filha, busca a unidade básica de saúde queixando-se ao médico de estar tendo alguns esquecimentos. Relata que a família insistiu muito para que buscasse atendimento médico e que a filha quase a obrigou a ir à consulta. Considerando a necessidade de uma primeira abordagem com avaliação multidimensional do caso, o médico se propôs a utilizar o Índice de Vulnerabilidade Clínico-Funcional-20 (IVCF-20).

Acerca desse instrumento de avaliação, assinale a opção correta.

- A** Um dos itens avaliados pelo IVCF-20 é a renda familiar dos idosos, que indica a sua situação socioeconômica.
- B** Independentemente do resultado do IVCF-20, os idosos devem submeter-se, na sequência, à Avaliação Geriátrica Ampla (AGA).
- C** Entre os questionamentos a serem feitos para o cálculo do IVCF-20, inclui-se o do número de quedas do idoso no ano anterior ao do exame.
- D** O uso do IVCF-20 permite identificar os idosos frágeis, prescindindo da utilização de ferramenta complementar, seja qual for o seu resultado.

QUESTÃO 56

Um homem com 45 anos, em uso de anti-inflamatório não hormonal há 20 dias devido a tendinite de ombro esquerdo, chega ao pronto-socorro com quadro de melena há 24 horas, de moderado volume, associado a epigastralgia intensa e mal-estar. Nega doenças preexistentes. Ao exame físico, apresenta-se em bom estado geral, consciente, orientado, com mucosas anictéricas, hidratadas e hipocoradas (+1/+4), fâcies atípica, tempo de enchimento capilar de 2 segundos, frequência cardíaca de 90 batimentos por minuto, pressão arterial de 120 × 80 mmHg, abdome flácido, com ruídos hidroaéreos aumentados, dor à palpação de epigástrico. Os resultados de seus exames complementares apresentaram: hemácias: 4.500.000; hemoglobina: 13%; hematócrito: 39%; leucócitos: 4.400; plaquetas: 220.000; INR: 1,2 (valor de referência [VR]: 1-1,4); ureia: 45 mg/dl (VR: 16-40), creatina: 1,2 mg/dL (VR: 0,7-1,3); Potássio: 5,4 mEq/L (VR: 3,5-5,5); tipagem sanguínea: A+, endoscopia digestiva alta com erosões agudas de mucosa gástrica em região de antro e bulbo.

A conduta inicial mais adequada ao caso seria dieta zero e

- A** transfusão de plaquetas e de plasma fresco congelado.
- B** transfusão de concentrado de hemácias em até duas horas.
- C** reposição volêmica com cristaloides e uso de inibidores da bomba protônica (IBP).
- D** reposição volêmica com cristaloides e transfusão de concentrado de hemácias e plaquetas.

QUESTÃO 57

Um paciente com 65 anos apresenta quadro de disfagia a sólidos que evoluiu rapidamente para líquidos, acompanhado de tosse, rouquidão e perda ponderal de 20 kg nos últimos 90 dias. O paciente é tabagista (consumo de 1 a 2 maços de cigarro/dia) há 40 anos e etilista de bebida destilada há 30 anos. Realizada endoscopia digestiva alta, confirmou-se o diagnóstico de neoplasia de esôfago cervical. A traqueobroncoscopia demonstrou doença avançada, com paralisia das cordas vocais e invasão da árvore traqueobrônquica.

Nesse caso, entre as seguintes opções de tratamento paliativo, a mais adequada é a realização de

- A** esofagectomia trans-hiatal.
- B** tunelização cirúrgica.
- C** esofagostomia.
- D** gastrostomia.

QUESTÃO 58

Um adolescente de 12 anos, pesando 85 kg e com índice de massa corpórea de 30 kg/m², é atendido na emergência queixando-se de fortes dores no quadril direito e de impotência funcional do membro inferior direito. O pai informa ao médico de plantão que o menino é hipertenso, que realiza um tratamento para emagrecer e nega associação do problema na perna a trauma.

Nesse caso, a hipótese diagnóstica mais provável é de

- A** epifisiólise femural.
- B** artrite séptica do quadril.
- C** artrite reumatoide juvenil.
- D** sinovite transitória do quadril.

QUESTÃO 59

Uma paciente com 24 anos apresenta sangramento vaginal volumoso no puerpério imediato de parto vaginal sem episiotomia. Relata como antecedentes pré-natal e parto vaginal sem intercorrências ou morbidade associada à gestação. Ao exame físico, apresenta-se: em regular estado geral; confusa; com frequência cardíaca de 138 batimentos por minuto; pressão arterial de 80 × 50 mmHg; à ausculta cardíaca, com ritmo cardíaco regular em dois tempos, bulhas hipofonéticas, sem sopros; à ausculta pulmonar, com murmúrios vesiculares sem ruídos adventícios. O exame do abdome da paciente evidencia útero amolecido e palpável 8 cm acima da cicatriz umbilical. Em análise do partograma, foi constatado uso de ocitocina 05 UI durante as 14 horas de condução do trabalho de parto.

Diante do quadro apresentado, a conduta inicial adequada é

- A** iniciar imediatamente a infusão de Ringer Lactato 1.000 ml em acesso venoso calibroso, realizar massagem uterina e usar drogas uterotônicas.
- B** encaminhar a paciente para a ultrassonografia de urgência e solicitar hemograma, para avaliar necessidade de hemotransfusão.
- C** realizar laparotomia de urgência e histerectomia, com hemotransfusão, sem necessidade de prova cruzada.
- D** tranquilizar a paciente, esclarecendo que se trata de loquiação fisiológica do puerpério imediato.

QUESTÃO 60

A Lei n. 8.142/1990 constitui uma conquista para a democratização dos serviços de saúde. Nesse sentido, os conselhos e as conferências de saúde foram criados como espaços de participação e controle social do Sistema Único de Saúde (SUS). Esses conselhos podem ser instituídos em vários níveis: local, distrital, municipal, regional, estadual e/ou federal.

Com relação ao caráter decisório e à composição proporcional dos conselhos de Saúde, é correto afirmar que esses órgãos são

- A consultivos, compostos por 50% de usuários, 25% de trabalhadores de saúde e 25% de gestores.
- B deliberativos, compostos por 50% de usuários, 25% de trabalhadores de saúde e 25% de gestores.
- C deliberativos, compostos por 33,3% de usuários, 33,3% de trabalhadores da saúde e 33,3% de gestores.
- D consultivos, compostos por 33,3% de usuários, 33,3% de trabalhadores da saúde e 33,3% de gestores.

QUESTÃO 61

Um homem com 50 anos chega ao pronto-socorro após queda da própria altura e dor em pulso direito. Relata perda ponderal de 25 kg nos últimos dois anos, referindo hiporexia e má alimentação. Relata ingestão de bebidas destiladas diariamente há 10 anos, cerca de 500 a 800 ml/dia, nega tabagismo, doenças preexistentes, uso de medicamentos e de drogas ilícitas. O paciente apresenta-se em estado geral ruim, apático, alerta, orientado em espaço, pouco orientado em tempo; sua marcha é atáxica. Ao exame físico, registram-se índice de massa corporal de 18 kg/m²; frequência cardíaca de 100 batimentos por minuto; frequência respiratória de 16 incursões respiratórias por minuto; pressão arterial de 100 x 60 mmHg. Observam-se diplopia, nistagmo e estrabismo convergente bilateral, punho direito edemaciado, além de amnésia retrógrada e distorção ao relatar histórias passadas. Os resultados de seus exames de sangue apresentam: hemoglobina: 13,1 g/dL (valor de referência [VR]: 13-16); hematócrito: 38% (VR: 38-50); leucócitos: 8.890 /mL (VR: 4.000-10.000); plaquetas: 280.000/mL (VR: 150.000-400.000); sódio: 140 mEq/L (VR: 135-145); potássio: 3,8 mg/dL (VR: 3,5-5,5); cálcio: 8,4 mg/dL (VR: 8,5-10,4); magnésio: 0,9 mg/dL (VR: 1,8-2,7); glicose: 68 mg/dL (VR: 70-99); TGO/AST: 70 U/L (VR: <40); TGP/ALT: 85 U/L (VR: <40); vitamina B1: 15 mmol/L (VR: 60-120). No resultado da ressonância magnética plano axial T2, observam-se sinais hiperintensos na região do tecto e na substância cinzenta próxima ao aqueduto cerebral.

Considerando-se esse quadro clínico e a suspeita diagnóstica da Síndrome de Wernick Korsakoff, quais seriam, respectivamente, o fator etiopatogênico dessa síndrome e a conduta terapêutica adequada para o paciente?

- A Alcoolismo; hidratação com soro glicofisiológico a 10% + complexo B oral.
- B Traumatismo cranioencefálico; internação na unidade de terapia intensiva (UTI).
- C Traumatismo cranioencefálico; observação e hidratação com soro glicofisiológico a 10%.
- D Alcoolismo; tiamina parenteral intravenosa ou intramuscular (500 mg, 2 a 3 vezes por dia, por 3 dias).

QUESTÃO 62

Um paciente com 40 anos, diabético e obeso, comparece ao pronto-socorro, com evolução de 24 horas de dor em nádega direita e febre. O exame físico indica nádega direita sem sinais de flogose, com dor à palpação perianal. Ao exame de toque retal, notam-se fezes e discreta elevação da mucosa, a cerca de 6 cm da margem anal.

Nesse caso, devem ser prescritos ao paciente o uso de

- A anti-inflamatório e a realização de anoscopia.
- B antibiótico e o retorno em 7 dias para reavaliação.
- C antibiótico e a realização de tratamento cirúrgico.
- D anti-inflamatório e a realização de banho de assento.

QUESTÃO 63

Um menino com 2 anos chega para atendimento no serviço de urgência com a mãe, que conta que ele ingeriu desinfetante há menos de uma hora. Ao exame, a criança apresenta-se consciente, irritada, chorosa, normotérmica, corada e hidratada, exalando um leve odor de desinfetante pela boca. Suas conjuntivas estão claras, as pupilas, isocóricas e fotorreativas; o ritmo cardíaco é regular em 2 tempos, sem sopros. Além disso, apresenta: perfusão periférica normal; frequência cardíaca de 120 batimentos por minuto; pressão arterial de 80 x 50 mmHg; frequência respiratória de 20 incursões por minuto, eupneica; murmúrio vesicular fisiológico sem ruídos adventícios.

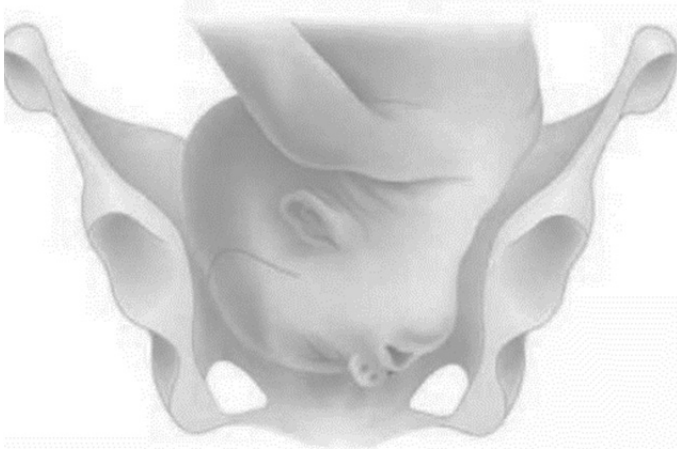
A conduta inicial no atendimento dessa criança é

- A usar agentes neutralizantes ou substâncias diluentes, como leite e água.
- B fazer lavagem gástrica e utilizar carvão ativado para adsorver a substância.
- C induzir vômito para eliminar a maior quantidade possível da substância ingerida.
- D examinar a mucosa oral e observar por 2 a 4 horas para verificar se permanece íntegra.

ÁREA LIVRE

QUESTÃO 64

Uma paciente com 39 semanas e 2 dias de idade gestacional chega à unidade de pronto atendimento para avaliação obstétrica e, após anamnese e exame físico geral, foi constatada, no exame de toque vaginal, uma apresentação fetal como a ilustrada na foto a seguir.



Com relação à foto, é correto afirmar que se trata de uma apresentação cefálica

- A defletida de 1° grau, bregmática.
- B defletida de 2° grau, de frente.
- C defletida de 3° grau, de face.
- D fletida, occipital.

QUESTÃO 65

Um paciente com 10 anos, pertencente a uma comunidade ribeirinha na região do Tapajós, é atendido em unidade básica de saúde fluvial por médico de família e comunidade, queixando-se de parestesia e fraqueza em membros inferiores, desequilíbrio, tremores, além de dificuldade de aprendizagem, tonturas e irritabilidade. Os pais relatam que, mais recentemente, a criança vem apresentando também dificuldade para falar. Durante a avaliação dos hábitos da criança, os pais também informam que consomem basicamente mandioca, plantada por eles, e peixes do rio. Referem, ainda, que residem em uma área que já vem sendo ocupada por grupos de garimpeiros ilegais há alguns anos, o que tem alterado as características das águas do rio.

Qual é o principal diagnóstico para o caso desse paciente?

- A Poliomielite.
- B Intoxicação por mercúrio.
- C Síndrome de Guillain-Barré.
- D Intoxicação por organofosforados.

QUESTÃO 66

Após dois dias de árduos treinamentos militares sob sol intenso, um recruta com 18 anos queixa-se de mal-estar, fraqueza generalizada, relatando urina avermelhada e em pequeno volume. Levado a uma unidade de emergência, apresenta-se, no momento da consulta, em regular estado geral, levemente taquipneico e hemodinamicamente estável, com ausculta cardíaca e pulmonar normais e sem edemas. Exames complementares revelam: creatinina: 4,2 mg/dL (valor de referência [VR]: 0,7-1,2 mg/dL); ureia: 189 mg/dL (VR: 20-40 mg/dL); potássio: 6,2 mEq/L (VR: 3,5-5,5 mEq/L) e acidose metabólica moderada (gasometria arterial com bicarbonato: 14 mmol/L - VR: 24 +/- 2 mmol/L), além de um teste de fita apresentar resultado falso-positivo para hemoglobinúria. Feito eletrocardiograma, o resultado mostra a presença de "ondas T em tenda", e o paciente recebe administração de gluconato de cálcio intravenoso (IV). Além disso, diante da hipótese principal, cuja etiologia provável parece ser rabdomiólise, o paciente é inicialmente tratado por via IV com reposição hídrica, oferta de bicarbonato de sódio 8,4% e glicoinsulinoterapia, além de nebulização regular com beta-2 agonista. Algumas horas depois, o paciente mantém-se estável, sem sinais de uremia ou congestão pulmonar. Seus exames de então revelam: creatinina: 3,9 mg/dL; ureia: 165 mg/dL; potássio: 6,1 mEq/L; e bicarbonato: 20 mmol/L. Nesse momento, o médico opta pela instituição de terapia de substituição renal (TSR).

Considerando-se o caso descrito, é correto afirmar que a indicação de TSR foi baseada na presença de

- A hipercalcemia refratária.
- B elevação refratária da ureia.
- C acidose metabólica refratária.
- D elevação refratária da creatinina.

QUESTÃO 67

Uma paciente com 40 anos, hipertensa, diabética e obesa mórbida, é atendida em uma unidade básica de saúde, queixando-se de dor em hipocôndrio direito, pós-prandial, há aproximadamente 24 horas. Relata início súbito, tipo cólica, constante, com piora progressiva e irradiação para dorso ipsilateral, associada a náuseas, vômitos e calafrios. Ao exame físico, notam-se: fácies de sofrimento, abdome globoso, flácido, depressível, sinal de Murphy presente, sinal de Blumberg ausente.

Diante desse caso, a conduta médica deve ser

- A encaminhamento ao pronto-socorro para avaliação de urgência.
- B solicitação de ultrassonografia eletiva e reavaliação em 48 horas.
- C prescrição domiciliar de antiespasmódico e reavaliação em 48 horas.
- D prescrição domiciliar de antibiótico e sintomáticos e reavaliação em 7 dias.

QUESTÃO 68

Uma pré-escolar com queixa principal de febre e dor ao urinar está sendo atendida em uma unidade de pronto atendimento. A mãe relata que, há 2 dias, após uma longa viagem de carro, a menor iniciou quadro de febre de 38-39 °C, associada a dor em baixo ventre de forte intensidade, disúria e um episódio de vômitos. Conta que ela aceita parcialmente a dieta, que a diurese está presente e as fezes também, e sem alterações. Refere ocorrência de um episódio semelhante há 6 meses.

O diagnóstico dessa condição clínica é confirmado pelo achado de

- A qualquer contagem de colônias na coleta pela técnica *clean catch*.
- B mais de 1.000 UFC/mL, na coleta por cateterismo vesical.
- C qualquer valor de piócitos no exame de urina.
- D 10.000 UFC/mL na coleta por jato médio.

QUESTÃO 69

Uma paciente com 10 semanas de idade gestacional comparece a consulta para avaliação de resultados dos exames solicitados na rotina do pré-natal. Apresenta exame de glicemia de jejum 91 mg/dL.

O teste oral de tolerância à glicose (TOTG) com avaliação da glicemia de jejum, após uma hora e após duas horas, tem os limites para o DMG de 92 mg/dL (jejum), de 180 mg/dL (após uma hora) e de 153 mg/dL (após duas horas).

Nesse caso, a conduta recomendada para o rastreamento e para a definição da presença ou não de diabetes gestacional é realizar o TOTG com

- A 100 g, entre 32 e 36 semanas gestacional, já que o diagnóstico é feito com pelo menos um valor alterado.
- B 75 g, entre 24 e 28 semanas de gestação, visto que o diagnóstico é feito com pelo menos um valor alterado.
- C 75 g, entre 22 e 28 semanas de gestação, pois o diagnóstico é feito com pelo menos dois valores alterados.
- D 100 g, entre 34 e 36 semanas de gestação, uma vez que o diagnóstico é feito com pelo menos dois valores alterados.

ÁREA LIVRE

QUESTÃO 70

Uma paciente com 26 anos de idade procura a unidade de saúde da família com quadro de febre de 39 °C há 3 dias, associada a cefaleia, intensa mialgia, náuseas e vômitos. Relata que não havia procurado atendimento antes, pois suspeitava de que fosse um quadro gripal, ou alguma intoxicação alimentar, porém, no dia da consulta, apareceu um exantema, principalmente em membros inferiores. Ao exame físico, a paciente encontra-se em regular estado geral, com temperatura de 38,5 °C, anictérica, acianótica, sem alterações às ausculta cardíaca e pulmonar, abdome sem alteração, apresentando exantema maculopapular no dorso, no abdome e mais intenso nos membros inferiores, acometendo a planta dos pés, em que se notam edema (+1/+4), além da presença de picadas em região de tornozelos e panturrilhas. Durante a investigação epidemiológica, a paciente afirma ter ido realizar trilha com o namorado na semana anterior em uma região de cachoeiras, onde acamparam.

Considerando-se a principal suspeita diagnóstica, além de notificar o caso, por ser suspeita de doença de notificação compulsória, o médico deverá solicitar, em relação à paciente, reação de imunofluorescência indireta (Rifi)

- A imediatamente e repetir exame entre 14 e 21 dias; iniciar tratamento com doxiciclina imediatamente; orientar o namorado a observar aparecimento de sintomas.
- B imediatamente e repetir exame entre 14 e 21 dias; iniciar tratamento com ceftriaxona imediatamente; iniciar tratamento profilático com ceftriaxona para o namorado.
- C imediatamente, sem necessidade de repetição do exame; iniciar tratamento com doxiciclina após confirmação do resultado; iniciar tratamento profilático com doxiciclina para o namorado.
- D a partir do sétimo dia do início dos sintomas e repetir exame entre 14 e 21 dias; iniciar tratamento com ceftriaxona imediatamente; orientar namorado a observar aparecimento de sintomas.

QUESTÃO 71

Um homem com 38 anos foi encaminhado ao ambulatório de referência em infectologia do seu município devido a episódios de cefaleia, confusão mental e febre (até 38,5 °C) ocorridos há cerca de uma semana, tendo havido perda de peso no último mês (peso habitual = 70 kg). Ele relata que, no dia anterior, iniciou com rebaixamento do nível de consciência, encontrando-se letárgico no momento da consulta. Nega tosse ou diarreia. Os familiares contam que o paciente é tabagista e que faz consumo excessivo de bebida alcoólica. Os exames iniciais mostraram leucócitos: 3.200/mm³, com 69% de neutrófilos, 21% de linfócitos e 10% de eosinófilos; anemia hipocrômica, microcítica, com anisocitose; plaquetas normais; velocidade de hemossedimentação: 120 mm na 1ª hora; ureia, creatinina, TGO/AST, TGP/ALT, eletrólitos normais. Foi realizada a análise do líquido cefalorraquidiano (LCR), que mostrou 200 leucócitos/mm³, com 78% de linfócitos, níveis elevados de proteína, baixos níveis de glicose e tinta nanquim negativa.

Considerando-se o quadro descrito, a hipótese diagnóstica pertinente ao caso é de

- A meningite tuberculosa.
- B meningite bacteriana.
- C neurocriptococose.
- D meningite viral.

QUESTÃO 72

Um paciente com 65 anos foi admitido em unidade de terapia intensiva por sepse de origem pulmonar. Evolui com insuficiência respiratória e hipotensão refratária à expansão volumétrica, com necessidade de intubação orotraqueal e de drogas vasoativas. Foi indicada a obtenção de acesso venoso central em veia subclávia. Após a inserção do cateter, o paciente apresentou hipoxemia inexplicável e colapso cardiocirculatório. A suspeita é de embolia aérea.

Nesse caso, a conduta mais adequada é a aspiração do ar

- A por procedimento endovascular de urgência, sob radioscopia.
- B por toracotomia lateral direita e punção cardíaca sob visão direta.
- C pelo mesmo cateter, na posição de Trendelenburg em decúbito lateral esquerdo.
- D por meio da passagem imediata de outro cateter em veia subclávia contralateral.

QUESTÃO 73

Um lactente de 9 meses é levado à emergência de um hospital público municipal para avaliação de dor abdominal aguda. A mãe refere que a criança começou a apresentar os sintomas há cerca de 12 horas e que a dor ocorre de forma intensa seguida por períodos de acalmia e subsequente piora. Ela também diz que reparou que a fralda da criança estava com fezes entremeadas de sangue e muco. Ao exame clínico, a criança se apresentava irritada, desidratada (+2/+4) e hipocorada (+2/+4); as ausculta cardíaca e respiratória não apresentavam anormalidades; e percebeu-se o abdome distendido, sem visceromegalias, com peristalse aumentada.

A principal hipótese diagnóstica e a condição clínica geralmente associada são, respectivamente,

- A invaginação intestinal; infecção viral de vias aéreas.
- B volvo intestinal; constipação devido à aganglionose do cólon.
- C estenose hipertrófica de piloro; primogênitos do sexo masculino.
- D apendicite aguda; alimentação pobre em resíduos com formação de coprólitos.

QUESTÃO 74

Uma paciente com 30 anos, primigesta, tipagem sanguínea B+, sem comorbidades, sem queixas atuais e estável hemodinamicamente, chega a uma unidade ambulatorial com o seguinte resultado de exame feito no mesmo dia: BHCG de 2.500 mUI/ml, e com ecografia mostrando uma massa anexial de 2,0 cm (sem embrião vivo) e ausência de gestação intrauterina. A paciente já havia feito exames há 3 dias que mostraram um BHCG de 1.500 mUI/ml.

Considerando-se que essa paciente deseja gestar no futuro, que todos os demais exames laboratoriais estão normais e que ela tem possibilidade de dar seguimento ao tratamento proposto, é melhor

- A indicar cirurgia aberta.
- B adotar conduta expectante.
- C adotar conduta medicamentosa com metotrexato.
- D indicar cirurgia videolaparoscópica para salpingoplastia.

ÁREA LIVRE

QUESTÃO 75

Uma paciente com 40 anos comparece à consulta médica no posto de saúde contando que, em razão de suas várias queixas de insônia e dificuldades para dormir, já havia sido orientada sobre higiene do sono, tendo obtido melhora parcial, e que, há um mês e meio, havia se consultado com a enfermeira dessa unidade, que iniciou um tratamento semanal de aplicação de auriculoterapia. Refere ainda que começou, há 3 semanas, a tomar tintura de mulungu, uma planta de que dispõe em sua casa e de que sua família sempre se utiliza, de geração em geração, para ansiedade e insônia. No momento, a paciente relata ter obtido uma resposta muito boa a esse tratamento, mas afirma que a consulta se deve à preocupação com 1 episódio de insônia que teve há 1 semana.

Nesse caso, assinale a opção que apresenta a conduta médica adequada.

- A** Orientar a suspensão da tintura de mulungu, devido ao risco de intoxicação por uma planta sem evidência científica robusta.
- B** Prescrever zolpidem 10 mg para o controle da insônia e encaminhar a paciente para o psiquiatra, se não houver melhora.
- C** Manter o uso da tintura de mulungu e o tratamento da auriculoterapia, e pedir à paciente que retorne se houver piora ou novos sintomas.
- D** Orientar a enfermeira informando que a prática de auriculoterapia e de acupuntura devem ser realizadas exclusivamente em centros especializados.

QUESTÃO 76

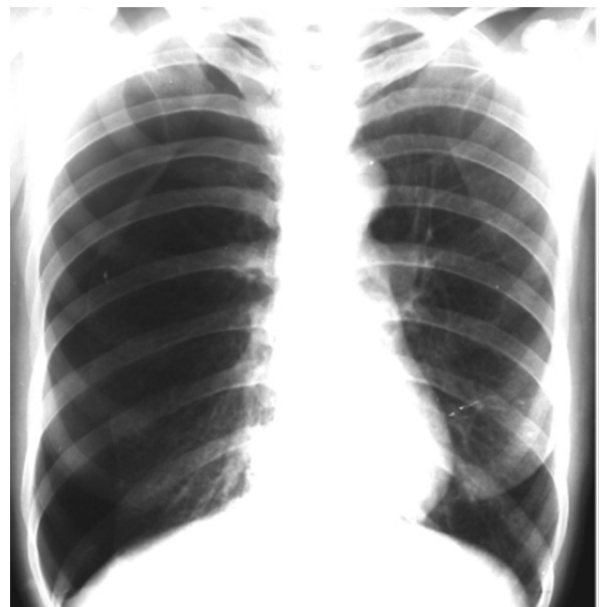Uma mulher com 35 anos iniciou quadro de tremores, irritabilidade, aumento de apetite com perda de peso de 8 kg em 2 meses. Notou que houve aumento da região cervical e que os olhos ficaram mais evidentes. No mesmo período, relata palpitações e aumento do número de evacuações diárias. No exame físico, apresenta fácies basedowniana, pele aveludada e com sudorese profusa, frequência cardíaca de 120 batimentos por minuto, tremores de extremidades, pressão arterial de 140 x 70 mmHg e tireoide aumentada cerca de 3 vezes o tamanho normal, com superfície lisa e presença de frêmito. Nos exames complementares, observou-se T4 livre: 5,6 ng/dL (valor de referência [VR]: 0,9-1,8), TSH < 0,01 mU/L (VR: 0,4 - 4,5).

Diante do diagnóstico de hipertireoidismo, qual seria a melhor terapêutica para esse caso?

- A** Levotiroxina 75 mg ao dia e Atenolol 25 mg de 12/12 horas.
- B** Metimazol (tiamazol) 30 mg ao dia e Propanolol 40 mg de 12/12 horas.
- C** Atenolol 25 mg de 12/12 horas e Radioiodoterapia com I131.
- D** Propanolol 40 mg de 12/12 horas e Radioiodoterapia com I131.

QUESTÃO 77

Uma paciente com 20 anos foi atendida na emergência de hospital secundário, vítima de queimadura acidental em membros superiores e parte anterior do tórax, ocorrida há 30 minutos. Consciente e orientada, queixa-se de dor no local das queimaduras e de náusea. Ao exame físico, observam-se membros superiores com hiperemia e bolhas em toda a extensão; pressão arterial de 80 x 50 mmHg, frequência cardíaca de 120 batimentos por minuto, frequência respiratória de 35 incursões respiratórias por minuto, índice de massa corporal de 40 Kg/m². Foi realizada tentativa de acesso venoso central em veia femoral direita, sem sucesso. Acesso central subclávio direito bem-sucedido. Cerca de 25 minutos após o início da hidratação e da analgesia intravenosa, a paciente refere "falta de ar". Foi solicitado raio X de tórax, que mostrou a imagem a seguir.



Considerando a complicação mais frequente no acesso venoso profundo por via subclávia no contexto do caso apresentado, a imagem mostra

- A** pneumotórax, impondo intervenção imediata para drenagem e decompressão.
- B** hemotórax, comprimindo estruturas e impondo intervenção imediata para drenagem e decompressão.
- C** hidrotórax, recomenda-se nova punção contralateral, via jugular, para se estabelecer nova via de acesso central.
- D** elevação diafragmática direita, por paralisia frênica, recomenda-se nova punção contralateral, via jugular, para se estabelecer nova via de acesso central.

QUESTÃO 78

Um lactente com 30 dias de vida apresentou, há 3 dias, lesões na cabeça, com escamas gordurosas, espessas e aderentes, semelhantes a uma crosta láctea. As lesões se estendiam para a região retroauricular e a área das sobranceiras. Seguindo orientação da pediatra, a mãe aplicou óleo de uva nas lesões uma hora antes do banho para a retirada das crostas.

Considerando-se o quadro apresentado, são características dessa dermatose

- A exudação e vesículas.
- B liquenificação e eritema.
- C descamação e aumento da IgE sérica.
- D ausência de prurido e ausência de eosinofilia.

QUESTÃO 79

Uma paciente com 27 anos, primigesta, com 37 semanas, foi admitida no pronto atendimento com quadro de dor abdominal súbita, sangramento vaginal vermelho vivo de pequena/moderada quantidade. Foi realizado o diagnóstico de descolamento prematuro de placenta e um dos médicos da equipe propôs a realização de amniotomia durante o toque vaginal, pois, ao exame físico, constatou-se que o colo é pérvio para 4 cm e é possível a palpação das membranas com facilidade, e que o bebê está em nível + 1 de plano de apresentação.

Com relação à proposta da amniotomia, o médico estava

- A incorreto, pois a amniotomia se relaciona a um aumento de risco de embolia amniótica.
- B correto, pois a amniotomia se relaciona a um menor tempo de dequitação da placenta após o parto.
- C correto, pois a amniotomia se relaciona a redução do risco de coagulação intravascular disseminada.
- D incorreto, pois a amniotomia se relaciona a um risco aumentado de piora da zona de descolamento de placenta.

ÁREA LIVRE

QUESTÃO 80

Uma criança com 8 anos chega, com sua mãe, à unidade de saúde da família com queixa de dispneia e sibilância há cerca de 2 horas. A criança tem histórico de asma, em acompanhamento na unidade, fazendo uso de beclometasona 200 mcg por dia. Quando questionada sobre o controle das crises da criança, a mãe refere que vinha usando salbutamol 100 mcg, 3 a 4 vezes por semana, devido a quadros de tosse seca e discreto desconforto respiratório. Relata que, hoje, porém, mesmo após 2 *puffs* de salbutamol, os sintomas apresentados pela criança estavam mais intensos e persistentes. A criança demonstra desconforto e agitação, com fala entrecortada, frequência respiratória de 32 incursões respiratórias por minuto, frequência cardíaca de 110 batimentos por minuto, saturação de O₂ de 89% em ar ambiente, sibilos difusos e tiragem intercostal.

Nesse caso, as condutas médicas para o controle da crise e para o tratamento de manutenção contra a asma devem ser, respectivamente,

- A indicar máscara de oxigênio, para manter saturação entre 93 e 95%, beta-2 agonista de curta duração inalatório 6 puffs, que poderá ser repetido a cada 20 minutos e, se necessário, brometo de ipratrópio e prednisolona 2-4 mg/kg, enquanto aguarda a remoção da criança para internação; e aumentar Beclometasona para 200 mcg 12/12h, mantendo o corticoide oral por 5 a 7 dias.
- B indicar máscara de oxigênio, para manter saturação entre 94 e 98%, beta-2 agonista de curta duração inalatório 2 puffs, que poderá ser repetido a cada 20 minutos, brometo de ipratrópio e, se necessário, prednisolona 1-2 mg/kg, enquanto aguarda a remoção da criança para internação; e aumentar Beclometasona para 200 mcg 12/12h, mantendo o corticoide oral por 3 a 5 dias.
- C indicar máscara de oxigênio, para manter saturação entre 94 e 98%, beta-2 agonista de curta duração inalatório 6 puffs, que poderá ser repetido a cada 20 minutos, brometo de ipratrópio e prednisolona 1-2 mg/kg, enquanto aguarda a remoção da criança para internação; e aumentar Beclometasona para 200 mcg 12/12h, associar agonista beta-2 de longa duração, mantendo o corticoide oral por 3 a 5 dias.
- D indicar máscara de oxigênio, para manter saturação entre 93 e 95%, beta-2 agonista de curta duração inalatório 2 puffs, que poderá ser repetido a cada 20 minutos, brometo de ipratrópio e, se necessário, prednisolona 1-2 mg/kg, enquanto mantém a criança em observação na unidade de saúde; e manter Beclometasona 200 mcg por dia, associar agonista beta-2 de longa duração, mantendo o corticoide oral por 5 a 7 dias.

QUESTÃO 81

Uma paciente com 57 anos, assintomática, foi submetida a exames complementares iniciais de *check-up* que revelaram a presença de hipercalcemia leve a moderada (11,5 mg/dL – valor de referência [VR]: 8,0-10,5 mg/dL), sendo referenciada para ambulatório de endocrinologia de um hospital terciário. Ao ser atendida nesse serviço, foi solicitada a dosagem de PTH (paratormônio), cujo resultado revelou-se aumentado (189 pg/mL - VR: 10-65 pg/mL). Considerada a hipótese diagnóstica principal, foram realizados outros exames complementares que revelaram os seguintes achados: ultrassonografia abdominal com cálculos em cálices renais e aspecto de nefrocalcinose bilateral, além da presença de colelitíase em vesícula biliar; densitometria óssea com *score-T* menor que - 2,5 em coluna lombar e colo femural; calciúria de 600 mg em 24 horas. Com vistas a possível ressecção cirúrgica minimamente invasiva de lesão adenomatosa, é feito um exame de SPECT com ^{99m}Tc -sestamibi, que revela hiper captação nodular de cerca de 2,5 cm na base do pescoço, à direita.

Considerando-se esse contexto, que dado é indicativo de intervenção cirúrgica, mesmo estando a paciente assintomática?

- A O desenvolvimento de colelitíase.
- B A idade superior a 50 anos da paciente.
- C O tamanho do nódulo cervical ao exame SPECT.
- D O *score T* menor que -2,5 na densitometria óssea.

QUESTÃO 82

Adolescente com 12 anos, atendida em uma unidade de pronto atendimento, relata choque elétrico ao manusear um cabo de energia na rua onde mora e que não houve perda de consciência. A paciente se encontra orientada e estável hemodinamicamente. Ao exame físico, observam-se: roupas chamuscadas, área avermelhada com lesão cutânea compatível com queimadura de 1° grau em todo o membro superior direito e no pescoço, além de área esbranquiçada com lesão cutânea de 1 cm, profunda, no calcâneo direito. O médico assistente, após instituir as medidas iniciais de estabilização, opta por solicitar a transferência da paciente para uma unidade de tratamento de queimaduras (UTQ).

Um critério que justifica a solicitação da transferência pedida pelo médico é a queimadura ser

- A de qualquer profundidade, desde que em área maior que 10% da superfície corporal.
- B de profundidade até segundo grau em 5% da superfície corporal.
- C elétrica em extremidade do corpo com passagem de corrente.
- D elétrica de baixa voltagem, com formação de arco voltaico.

QUESTÃO 83

Um menino com 13 anos, previamente saudável, foi avaliado no ambulatório de pneumologia, por causa de uma história de 20 dias de febre (> ou = 38 °C), mal-estar, sudorese noturna profusa e tosse seca, que não foram modificados pelo tratamento prévio com amoxicilina. Ao exame físico, foram observados no paciente múltiplos linfonodos de consistência endurecida, fixos, indolores, em cadeia cervical e supraclavicular esquerda, com diâmetro entre 2 a 5 cm cada um. Foi realizada radiografia de tórax, que mostrou infiltrados pulmonares bilaterais, arredondados, e adenopatia hilar bilateral.

Diante do caso descrito, assinale a opção que apresenta, respectivamente, a principal hipótese diagnóstica e a conduta correta para a sua confirmação.

- A Mononucleose; solicitar biópsia aspirativa de gânglio e sorologias específicas.
- B Tuberculose; solicitar hemograma, hemocultura e tomografia computadorizada de alta resolução de corpo inteiro.
- C Pneumonia comunitária; solicitar hemograma, hemocultura e tomografia computadorizada por emissão de pósitrons de tórax.
- D Linfoma de Hodgkin; solicitar biópsia excisional de gânglio e tomografia computadorizada por emissão de pósitrons de corpo inteiro.

QUESTÃO 84

Uma paciente com 35 anos, casada, nuligesta, procurou atendimento especializado, queixando-se de ciclos irregulares, fogachos, insônia, diminuição da lubrificação vaginal e da libido. O médico, após solicitação de exames e verificação dos resultados, fez o diagnóstico de insuficiência ovariana.

Nesse caso, o diagnóstico pôde ser confirmado com base nos resultados dos seguintes exames:

- A FSH e estradiol elevados, inibina baixa.
- B FSH elevado, estradiol e inibina baixos.
- C FSH baixo, estradiol e inibina elevados.
- D FSH e estradiol baixos, inibina elevada.

ÁREA LIVRE

QUESTÃO 85

A febre amarela apresentou, no Brasil, dois picos epidêmicos em 2016/2017 e em 2017/2018, afetando estados das regiões Sudeste, Centro-Oeste e Nordeste. Antes disso, ainda em 2014, a doença, que era restrita à região amazônica, vinha reemergindo na região extra-amazônica, com casos na região Sudeste, Sul e Centro-Oeste. O aumento dos casos da doença está relacionado com a expansão da fronteira agrícola, que provoca o desmatamento, a redução das áreas de floresta e o aumento da urbanização, o que contribui ainda mais para a degradação desses ambientes e produz risco de desastres ambientais.

Diante desse cenário, um médico de família e comunidade de um município próximo a áreas de desmatamento, visando a prevenção contra possível enfrentamento da febre amarela em seu território, deve

- A notificar, semanalmente, todo caso que preencha os critérios de suspeita de febre amarela.
- B orientar a antecipação da vacinação contra febre amarela para crianças a partir dos 6 meses.
- C reforçar, junto à população adstrita, a importância da vacinação contra a febre amarela a cada 10 anos.
- D recomendar o isolamento dos casos suspeitos no período de viremia se o território apresentar infestação por *Aedes aegypti*.

QUESTÃO 86

Uma paciente com 35 anos faz tratamento em um ambulatório de referência em reumatologia devido a esclerose sistêmica, forma difusa. Faz uso regular de medicações como prednisona e metotrexato. Há 3 meses, ela apresenta dor torácica em queimação, retroesternal, associada à sensação de regurgitação, disfgia e episódios de tosse seca principalmente ao deitar.

O diagnóstico e a conduta para esse caso são, respectivamente,

- A pleurite; radiografia de tórax.
- B angina instável; cateterismo coronariano.
- C distmotilidade esofágica; manometria esofágica.
- D doença intersticial pulmonar; tomografia computadorizada de tórax.

QUESTÃO 87

Uma paciente com 26 anos, vítima de atropelamento em via pública, chega ao pronto-socorro com colar cervical, imobilizada em prancha longa. Foi entubada, no local do acidente, pelo médico socorrista, devido à alteração do nível de consciência (escala de coma de Glasgow: 6). Na sala de emergência, encontra-se com: pulso de 128 batimentos por minuto, pressão arterial de 90 × 60 mmHg, saturação de O₂ de 89%, ventilada manualmente. A ausculta pulmonar está normal à direita, mas o murmúrio vesicular está muito diminuído em todo o hemitórax esquerdo. A paciente não apresenta desvio de traqueia nem estase jugular.

Diante desse quadro, a primeira medida a ser tomada é

- A solicitar radiografia de tórax.
- B checar a entubação traqueal.
- C realizar toracocentese à esquerda.
- D proceder a drenagem fechada de tórax à esquerda.

QUESTÃO 88

Uma criança com dois anos é atendida em consulta de puericultura com história de ter apresentado, há aproximadamente 1 mês, uma queimadura de segundo grau em tronco devido a derramamento de conteúdo de uma panela que estava sobre o fogão e foi puxada pelo cabo pela criança.

Esse tipo de queimadura caracteriza

- A um acidente, porque foi um evento fortuito, que ocorreu ao acaso.
- B um caso de maus tratos devido às características clínicas da queimadura.
- C uma negligência, uma vez que existiam fatores de risco que poderiam ser evitados.
- D um caso de violência doméstica devido às características epidemiológicas da queimadura.

QUESTÃO 89

Os métodos contraceptivos hormonais femininos combinados são seguros e eficazes, porém devem ser prescritos por um médico ou profissional da saúde que faça parte de um serviço de planejamento familiar e que avalie se a paciente tem alguma contraindicação a esse uso.

Segundo a OMS, com relação aos critérios de elegibilidade dos métodos contraceptivos orais combinados, categoria 4, assinale a opção correta.

- A Não se deve utilizar o método de contraceptivos orais combinados, pois a contraindicação é absoluta, como no caso de cefaleia tensional.
- B Não se deve utilizar o método de contraceptivos orais combinados, pois a contraindicação é absoluta, como no caso de trombofilia conhecida.
- C Não é recomendado o uso de contraceptivos orais combinados, a menos que métodos mais adequados não estejam disponíveis ou não sejam aceitáveis, como no caso de presença de câncer de mama.
- D Não é recomendado o uso de contraceptivos orais combinados, a menos que métodos mais adequados não estejam disponíveis ou não sejam aceitáveis, como nos casos de trombose venosa profunda ou de embolia pulmonar atual ou progressiva.

ÁREA LIVRE

QUESTÃO 90

O gestor de um município de pequeno porte pretende organizar os serviços de atenção primária à saúde (APS), a partir de meados de 2023, fazendo a transição do modelo tradicional, vigente no município (integralmente composto por especialistas focais lotados em unidades básicas de saúde), para a estratégia de saúde da família: equipes de saúde da família (ESF), agentes comunitários de saúde (ACS), núcleos ampliados de saúde da família (NASF), etc. Para isso, ele pretende utilizar os dados do censo demográfico do IBGE de 2022. De acordo com o censo demográfico de 2010, o município possuía 12.366 habitantes.

A partir dos parâmetros avaliados em ambos os censos e conforme as recomendações da Política Nacional de Atenção Básica (2017), quais são as ações corretas a serem indicadas para a reestruturação da APS pretendida no município?

- A Definição do número de ACS por ESF com base em critérios demográficos e socioeconômicos fornecidos pelo censo e em dados epidemiológicos do município.
- B Implantação de, pelo menos, 1 NASF, considerando-se o número de ESF previsto e da população encontrada pelo censo, para prover assistência especializada focal à população.
- C Definição da modalidade das equipes de saúde bucal que irão compor as ESF, considerando-se os dados sobre condições de saúde bucal coletados e consolidados pelo censo.
- D Implantação de, pelo menos, 3 ESF para atender a toda a população do município, considerando-se que o crescimento populacional encontrado tenha sido menor que 10% desde 2010.

QUESTÃO 91

Uma mulher com 40 anos é encaminhada da unidade básica de saúde para o ambulatório de referência em neurologia devido a cefaleia. Relata que apresenta episódios de cefaleia hemcraniana, acompanhada de náuseas e escotomas visuais, desde a adolescência, e que, aos 30 anos, fez tratamento com propranolol por 1 ano, o que reduziu significativamente o número de crises de cefaleia, que passaram a ocorrer 1 a 2 vezes no mês. Acrescenta que, no entanto, há 3 meses, a frequência dos episódios aumentou; tornaram-se diários, com despertares noturnos devido a dor, aumento da intensidade e, no momento, descreve a cefaleia como holocraniana.

Nessa situação, a conduta adequada para o caso deve ser

- A realizar punção lombar.
- B reiniciar o uso de propranolol.
- C solicitar ressonância magnética de encéfalo.
- D iniciar tratamento com amitriptilina ou outro tricíclico.

QUESTÃO 92

Em visita domiciliar da estratégia de saúde da família, é atendido um homem com 53 anos, ex-tabagista (consumo de 20 cigarros/dia) que parou de fumar há 15 anos. Ele relata que foi submetido a colonoscopia há 3 meses, em razão de diarreia prolongada, quando se evidenciou uma lesão polipoide com 0,5 cm no reto, tendo sido realizada polipectomia, cujo laudo anatomopatológico revelou um pólipó hiperplásico. Afirma não haver história de câncer colorretal na família.

A classificação de risco para câncer colorretal nesse paciente e a estratégia de acompanhamento, visando o rastreamento desse tipo de neoplasia conforme as diretrizes brasileiras, são, respectivamente,

- A risco baixo; colonoscopia anual.
- B risco moderado; colonoscopia anual.
- C risco baixo; pesquisa anual de sangue oculto nas fezes.
- D risco moderado; pesquisa anual de sangue oculto nas fezes.

QUESTÃO 93

Um pré-escolar aguardando um atendimento eletivo foi vítima de colapso súbito em ambiente intra-hospitalar; parece inconsciente e está cianótico.

De acordo com as diretrizes do suporte avançado de pediatria (2020), deve-se, inicialmente,

- A avaliar a responsividade e, se não houver resposta, chamar por ajuda; logo após palpar pulso carotídeo e verificar a respiração, simultaneamente; se pulso carotídeo ausente, iniciar compressões torácicas (15 compressões torácicas: 2 ventilações).
- B avaliar a responsividade e, se não houver resposta, chamar por ajuda; logo após palpar pulso radial e verificar a respiração, simultaneamente; se pulso radial ausente, iniciar compressões torácicas (30 compressões torácicas: 2 ventilações).
- C chamar por ajuda, avaliar a responsividade e, se não houver resposta, palpar pulso radial e verificar a respiração, simultaneamente; se pulso radial ausente, iniciar compressões torácicas (15 compressões torácicas: 2 ventilações).
- D chamar por ajuda e, se não houver resposta, palpar pulso carotídeo e verificar a respiração, simultaneamente; se pulso carotídeo ausente, iniciar compressões torácicas (30 compressões torácicas: 2 ventilações).

ÁREA LIVRE

QUESTÃO 94

Uma mulher de 19 anos comparece a uma unidade de emergência com dor em fossa ilíaca esquerda há 3 dias, mais intensa neste dia. Nega febre e afirma ter relação sexual heterossexual, utilizando-se de condon como meio de anticoncepção, de forma irregular. Refere que a última menstruação ocorreu há 45 dias. Ao exame físico, apresenta pressão arterial de 90 x 50 mmHg, frequência cardíaca de 110 batimentos por minuto, temperatura axilar de 36,7 °C, abdome doloroso em andar inferior, principalmente em fossa ilíaca esquerda, com descompressão dolorosa. Ao exame especular, nota-se sangramento discreto pelo orifício externo do colo; toque com dor a palpação de região anaxial esquerda, útero intrapélvico, colo fechado.

Considerando-se o quadro descrito e os dados apresentados, o principal diagnóstico e a conduta adequada são, respectivamente,

- A gravidez ectópica esquerda; solicitar Beta HCG e ultrassonografia transvaginal.
- B torção anaxial esquerda; solicitar ultrassonografia de abdome total e hemograma.
- C doença inflamatória pélvica; solicitar hemograma e PCR para pesquisa de clamídia.
- D cisto roto de ovário esquerdo; solicitar hemograma e tomografia de abdome e pelve.

QUESTÃO 95

Um médico de família e comunidade atende, pela primeira vez, um paciente com queixa de dispneia a moderados esforços, tosse persistente, que piora pela manhã, e episódios de sibilância. O paciente traz resultados de exames solicitados por outro serviço e, entre eles, encontram-se uma espirometria e uma tomografia computadorizada (TC) de tórax, que diz terem sido solicitadas para investigar enfisema pulmonar, pois é fumante. Ao avaliar a TC, o médico fica em dúvida com relação a uma imagem, que poderia sugerir um câncer de pulmão e decide discutir o caso com outros profissionais no grupo de aplicativo de troca de mensagens.

A respeito dos aspectos da ética médica relativos ao uso de grupo de aplicativo de troca de mensagens, é correto afirmar que

- A permite-se o uso de grupo recreativo de aplicativo de troca de mensagens, formado apenas por médicos registrados nos Conselhos de Medicina, desde que seja feita a ressalva de que os dados compartilhados sejam mantidos em sigilo.
- B é permitido o uso de aplicativo de troca de mensagens, exclusivo para discussão de casos, formado apenas por médicos registrados nos Conselhos de Medicina, desde que haja expressa autorização do paciente para compartilhamento de suas informações.
- C é permitido o uso de grupo de aplicativo de troca de mensagens, exclusivo para discussão de casos clínicos, formado apenas por médicos registrados nos Conselhos de Medicina, desde que se mantenha o caráter confidencial das informações compartilhadas.
- D não é permitido o uso de grupo de aplicativo de troca de mensagens para discussão de casos clínicos, mesmo com a manutenção de sigilo e confidencialidade dos dados pessoais dos pacientes e com expressa autorização do paciente para compartilhamento de suas informações.

QUESTÃO 96

Um homem com 22 anos, pesando 75 kg, sofreu múltiplas fraturas e contusão pulmonar em acidente automobilístico, evoluindo com SARA (Síndrome da Angústia Respiratória do Adulto), estando em ventilação mecânica há 7 dias. Apresenta escala de coma de Glasgow < 8. À ausculta pulmonar, observa-se murmúrio vesicular presente, diminuído em bases, associado a estertores finos em bases. A radiografia de tórax mostra imagens sugestivas de consolidações difusas em pulmão direito e esquerdo, típicas de SARA, com infiltrado intersticial difuso. A tomografia de crânio demonstra imagem compatível com hematoma subdural à direita. O paciente apresenta, ainda, pH: 7,35 (valor de referência [VR]: 7,35-7,45); pressão parcial de CO₂: 45 mmHg (VR: 35-45 mmHg); pressão parcial de O₂: 85 mmHg (VR: 80 a 100 mmHg); bicarbonato: 24 mmol (VR: 22 a 26 mmol).

Nesse caso, de acordo com a Associação de Medicina Intensiva Brasileira (AMIB) – Diretrizes Brasileiras de Ventilação Mecânica, recomenda-se

- A realizar traqueostomia após 14 dias de entubação orotraqueal.
- B realizar traqueostomia precoce até 7 dias de entubação orotraqueal.
- C realizar cricotireoidostomia de demora até 7 dias de entubação orotraqueal.
- D extubar e iniciar ventilação não invasiva após 14 dias de entubação orotraqueal.

QUESTÃO 97

Um paciente com 65 anos procura a unidade de pronto atendimento com queixa de ter acordado com dor abdominal, súbita, difusa, de intensidade crescente. Conta que fez uso de medicação sintomática e apresentou 2 episódios de vômitos. Nega sintomas urinários e alteração do hábito intestinal. Relata tabagismo (consumo de 60 maços/ano) e etilismo habitual (2 doses de destilado/dia), além das seguintes comorbidades: hipertensão arterial, em uso de atenolol, losartana, aspirina e sinvastatina; infarto agudo do miocárdio há 10 anos. Acrescenta que passou por uma cirurgia prévia, de urgência, de úlcera no estômago há 18 anos. Ao exame físico, apresenta-se: obeso, em regular estado geral, agitado. Registram-se, ainda: pressão arterial de 100 x 60 mmHg; frequência cardíaca de 110 batimentos por minuto; frequência respiratória de 20 incursões respiratórias por minuto; temperatura axilar de 37,8 °C; estando o paciente icterico (+1/+4), corado, desidratado (+1/+4), com abdome normotenso, doloroso à palpação profunda difusamente, sem sinais de irritação peritoneal. Resultados de seus exames laboratoriais apresentam: hemoglobina: 13 g/dL, leucócitos: 14.000/mm³, amilase: 238 U/L, lipase: 130 U/L, Proteína C Reativa: 8 mg/L, gasometria venosa mostrando Ph: 7,32 e lactato: 27 mg/dL.

Nesse caso, a principal hipótese diagnóstica é de abdome agudo

- A perfurativo por úlcera perfurada.
- B inflamatório por pancreatite aguda.
- C obstrutivo por obstrução intestinal.
- D isquêmico por isquemia mesentérica.

QUESTÃO 98

Uma criança com 2 anos, do sexo feminino, com síndrome de Down, comparece à unidade básica de saúde para acompanhamento do estado nutricional.

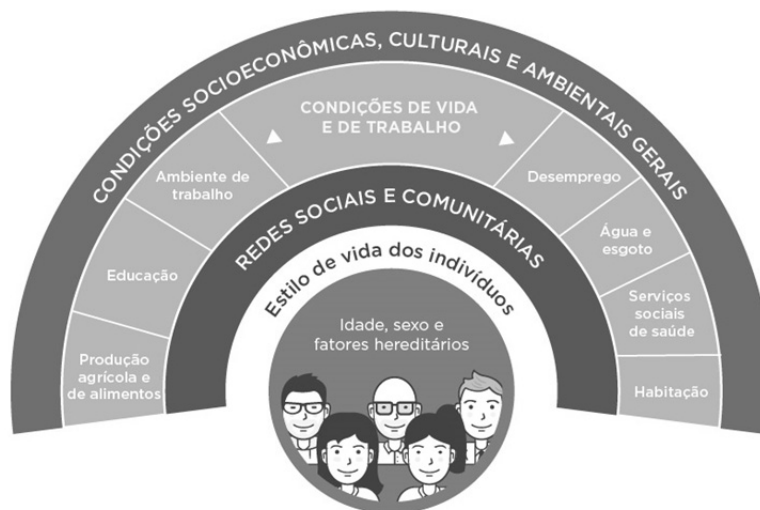A respeito da avaliação nutricional de crianças com síndrome de Down, assinale a opção correta.

- A** O peso ideal, para crianças obesas com essa síndrome de Down, é utilizado para estimar as necessidades nutricionais.
- B** O peso corporal é utilizado como um dos marcadores diretos da massa proteica e de reservas de energia em crianças com e sem síndrome de Down.
- C** As curvas antropométricas específicas de desenvolvimento para a faixa de idade devem ser consultadas para crianças com síndrome de Down.
- D** As crianças com síndrome de Down, assim como os adultos, podem ter a sua altura estimada pela extensão da perna esquerda.

QUESTÃO 100

Uma médica iniciou suas atividades em uma equipe de Saúde da Família (ESF) de um grande centro urbano. Na primeira reunião de equipe, questionou de que forma os trabalhadores organizavam seu processo de trabalho para compreender as especificidades e necessidades da população da área adstrita, do ponto de vista dos determinantes sociais da saúde (DSS). Os profissionais participantes da reunião não conseguiram responder a essa pergunta.

A seguir é apresentado o modelo de determinantes sociais da saúde (DSS), proposto por Dahlgren e Whitehead.



BUSS e PELLEGRINI FILHO, Saneamento e saúde ambiental.

Disponível em: <https://publica.ciar.ufg.br/ebooks/saneamento-e-saude-ambiental/modulos/4_modulo_saude/01.html>

Acesso em 03 fev. 23 (adaptado).

Considerando o modelo de determinação social da saúde apresentado, os profissionais dessa ESF deveriam

- A** considerar que apenas os fatores genéticos, estilo de vida e as redes sociais e comunitárias devem ser avaliadas para se reconhecerem as especificidades da população da área adstrita.
- B** entender que, apesar das condições de vida e trabalho serem importantes para os DSS, elas não influenciam ou orientam as atividades desenvolvidas no território.
- C** considerar que os fatores hereditários; estilo de vida; condições socioeconômicas, culturais e ambientais gerais, são os fatores mais importantes para a determinação das suas ações.
- D** entender que os indivíduos e suas características individuais de idade, sexo e fatores hereditários estão na base do modelo, e os estilos de vida individuais estão situados no limiar entre os fatores individuais e os DSS.

QUESTIONÁRIO DE PERCEPÇÃO SOBRE A PROVA

As perguntas abaixo visam obter sua opinião sobre a qualidade da prova que você acabou de realizar. Para cada uma delas, assinale a opção correspondente à sua opinião, nos espaços próprios do Cartão-Resposta.

Agradecemos a sua colaboração.

PERGUNTA 1

Qual o grau de dificuldade da prova?

- A Muito fácil.
- B Fácil.
- C Médio.
- D Difícil.
- E Muito difícil.

PERGUNTA 2

Considerando a extensão da prova, em relação ao tempo total, você considera que a prova foi

- A muito longa.
- B longa.
- C adequada.
- D curta.
- E muito curta.

PERGUNTA 3

Os enunciados das questões da prova estavam claros?

- A Sim, todos.
- B Sim, a maioria.
- C Cerca da metade.
- D Poucos.
- E Não, nenhum.

PERGUNTA 4

As informações/instruções fornecidas para a resolução das questões foram suficientes para resolvê-las?

- A Sim, até excessivas.
- B Sim, em todas elas.
- C Sim, na maioria delas.
- D Sim, somente em algumas.
- E Não, em nenhuma delas.

PERGUNTA 5

Qual a maior dificuldade encontrada por você ao responder a prova?

- A Desconhecimento do conteúdo.
- B Forma diferente de abordagem do conteúdo.
- C Extensão das questões.
- D Falta de motivação para fazer a prova.
- E Não tive qualquer tipo de dificuldade em responder a prova.

PERGUNTA 6

Você já participou, no Brasil, de outro(s) processo(s) de revalidação de diploma de medicina obtido no exterior?

- A Sim.
- B Não.

Revalida

Exame Nacional de Revalidação
de Diplomas Médicos Expedidos
por Instituição de Educação
Superior Estrangeira

PROVA DISCURSIVA | EDIÇÃO 2023/1

LEIA COM ATENÇÃO AS INSTRUÇÕES ABAIXO.

- 1 Verifique se, além deste caderno, você recebeu o **Caderno de Respostas**, destinado à transcrição das respostas discursivas.
- 2 Confira se este Caderno de Prova contém 05 questões discursivas.
- 3 Verifique se a prova está completa. Caso contrário, avise imediatamente ao Chefe de Sala.
- 4 Assine o **Caderno de Respostas** no espaço próprio, com caneta esferográfica de tinta preta, fabricada em material transparente.
- 5 Não realize qualquer espécie de consulta ou comunicação com demais participantes durante o período da prova.
- 6 Você terá 4 horas para responder às questões da Prova Discursiva.
- 7 Ao terminar a prova, levante a mão e aguarde o Chefe de Sala em sua carteira para proceder à identificação, recolher o material de prova e coletar a assinatura na Lista de Presença.
- 8 **Atenção!** Você só poderá levar este Caderno de Prova quando restarem 30 minutos para o término da Prova Discursiva

QUESTÃO 1

Um homem com 55 anos, obeso e tabagista, é submetido a endoscopia digestiva alta em razão de pirose, regurgitação de conteúdo gástrico e ocasional dor torácica retroesternal. O exame de endoscopia digestiva alta revela a presença de esofagite erosiva moderada (Grau C Los Angeles) com áreas de mucosa ectópica avermelhada acima da linha Z, ascendentes a partir da junção esofagogástrica. A transição esofagogástrica encontra-se a 4 cm acima do pinçamento diafragmático. Biópsias são obtidas das áreas ectópicas da mucosa esofagiana, que revelam a presença de metaplasia intestinal no epitélio colunar no esôfago distal, não havendo sinais de displasia ou neoplasia local.

A respeito do caso relatado, responda às seguintes questões.

- a) Como é denominada a alteração anatômica que justifica a elevação do ponto de transição esofagogástrica para o tórax do paciente nos casos de Doença de Refluxo Gastroesofágico? (valor: 2,0 pontos)
- b) Que nome se dá à alteração do epitélio esofagiano descrita no caso? (valor: 2,0 pontos)
- c) Que tipo histológico de neoplasia está associado a essa condição? (valor: 1,0 ponto)
- d) Quais são as 7 medidas comportamentais (valor: 2,5 pontos) e a medida medicamentosa (valor: 2,5 pontos) indicadas para o paciente nesse caso? (valor: 5,0 pontos)

ÁREA LIVRE

Os rascunhos não serão considerados na correção.

1	
2	
3	
4	
5	
6	
7	
8	
9	
10	
11	
12	
13	
14	
15	
16	
17	
18	
19	
20	
21	
22	
23	
24	
25	
26	
27	
28	
29	
30	

QUESTÃO 2

Um paciente com 59 anos, branco, apresenta disfagia progressiva há 3 meses e emagrecimento de 15 kg nesse período. No momento, queixa-se de dificuldade para ingestão de alimentos líquidos. Possui antecedente de hipertensão arterial sistêmica e doença do refluxo gastroesofágico, usando medicação de forma irregular. Ao exame físico, apresenta-se: descorado (+2/+4), hidratado, eupneico, afebril, anictérico, acianótico, com pressão arterial de 140 × 90 mmHg; os exames dos aparelhos cardiovascular, pulmonar e abdome mostram-se sem anormalidades; adenopatias ausentes. O paciente traz consigo endoscopia digestiva alta (EDA) realizada há 1 mês que demonstrou lesão ulceroinfiltrativa iniciada a 34 cm da arcada dentária superior, que dificultou a passagem do aparelho.

Com base nas informações e no exame apresentado, faça o que se pede nos itens a seguir.

- a) Aponte o principal diagnóstico para o caso desse paciente. (valor: 4,0 pontos)
- b) Explícite o exame necessário para a confirmação do diagnóstico. (valor: 2,0 pontos)
- c) Cite 4 possíveis condutas terapêuticas para pacientes com essa doença. (valor: 4,0 pontos)

ÁREA LIVRE

Os rascunhos não serão considerados na correção.

1	
2	
3	
4	
5	
6	
7	
8	
9	
10	
11	
12	
13	
14	
15	
16	
17	
18	
19	
20	
21	
22	
23	
24	
25	
26	
27	
28	
29	
30	

QUESTÃO 3

Durante consulta de puericultura de uma criança com 30 dias de vida, a mãe refere que está amamentando de modo exclusivo e que sua produção de leite é muito grande, relatando que “precisa usar protetores mamários constantemente, pois sempre está ‘vazando’ leite das mamas”. Conta também que, na última semana, teve dificuldade para amamentar devido a prurido intenso e ardência na região mamilar, além de dores nas mamas, do tipo “agulhadas”, que persistem após as mamadas. Ao exame das mamas da lactante, observa-se a pele dos mamilos e da aréola avermelhada, brilhante, com fina descamação. O bebê encontra-se em bom estado geral, normal ao exame físico, e com ganho ponderal de 40 gramas por dia.

Considerando o quadro descrito, faça o que se pede nos itens a seguir.

- a) Cite duas hipóteses diagnósticas para o caso. (valor: 2,0 pontos)
- b) Explique as duas hipóteses diagnósticas, discorrendo sobre os fatores predisponentes de cada hipótese e o manejo adequado para cada uma. (valor: 6,0 pontos)
- c) Descreva pelo menos 4 orientações gerais pertinentes e adequadas para, nesse caso, melhorar a saúde da lactante e a amamentação. (valor: 2,0 pontos)

ÁREA LIVRE

Os rascunhos não serão considerados na correção.

1	
2	
3	
4	
5	
6	
7	
8	
9	
10	
11	
12	
13	
14	
15	
16	
17	
18	
19	
20	
21	
22	
23	
24	
25	
26	
27	
28	
29	
30	

QUESTÃO 4

Uma mulher com 32 anos e histórico de múltiplos parceiros sexuais comparece à unidade básica de saúde com queixa de corrimento amarelado e fétido. Afirma que a última menstruação ocorreu há 10 dias; nega uso de irritantes locais (sabonete de higiene íntima) e de medicamentos. Ao exame físico, apresenta: parede vaginal íntegra, secreção de aspecto branco-acinzentado de aparência bolhosa e com odor forte; colo íntegro e sem colpíte ou aspecto de flogose.

Com base nos dados desse caso, faça o que se pede nos itens a seguir.

- a) Apresente o principal diagnóstico para o caso. (valor: 3,0 pontos)
- b) Enumere 3 critérios de diagnóstico para essa doença. (valor: 3,0 pontos)
- c) Aponte o agente mais comum dessa enfermidade. (valor: 2,0 pontos)
- d) Cite 2 fatores de risco para recidiva da doença. (valor: 2,0 pontos)

ÁREA LIVRE

Os rascunhos não serão considerados na correção.

1	
2	
3	
4	
5	
6	
7	
8	
9	
10	
11	
12	
13	
14	
15	
16	
17	
18	
19	
20	
21	
22	
23	
24	
25	
26	
27	
28	
29	
30	

QUESTÃO 5

Um paciente com 22 anos comparece à unidade básica de saúde, sem apoio de exames laboratoriais, referindo corrimento uretral discreto, amarelado e com odor forte, acompanhado de prurido uretral e disúria há 3 dias.

Considerando o caso apresentado, acerca do manejo clínico de corrimento uretral, faça o que se pede nos itens a seguir.

- a) Aponte 5 itens da história clínica do paciente que devem ser coletados durante a entrevista. (valor: 2,5 pontos)
- b) Indique os 2 agentes etiológicos mais prováveis nessa situação. (valor: 1,0 ponto)
- c) Na indisponibilidade para a realização de exames laboratoriais, cite qual é a primeira opção de tratamento inicial de corrimento uretral. (valor: 2,0 pontos)
- d) Se os sintomas persistirem após 7 dias do tratamento, mesmo com uso regular da medicação prescrita, cite qual agente etiológico deve ser tratado. (valor: 1,0 ponto)
- e) Cite as 3 vacinas que devem ser averiguadas no cartão de vacinação e as 4 testagens a serem oferecidas, que são pertinentes ao caso. (valor: 3,5 pontos)

ÁREA LIVRE

Os rascunhos não serão considerados na correção.

1	
2	
3	
4	
5	
6	
7	
8	
9	
10	
11	
12	
13	
14	
15	
16	
17	
18	
19	
20	
21	
22	
23	
24	
25	
26	
27	
28	
29	
30	