

ORIENTAÇÃO DE RECURSOS

BANCA: HIAE

PROVA: ACESSO DIRETO

MODELO DE PROVA: 03

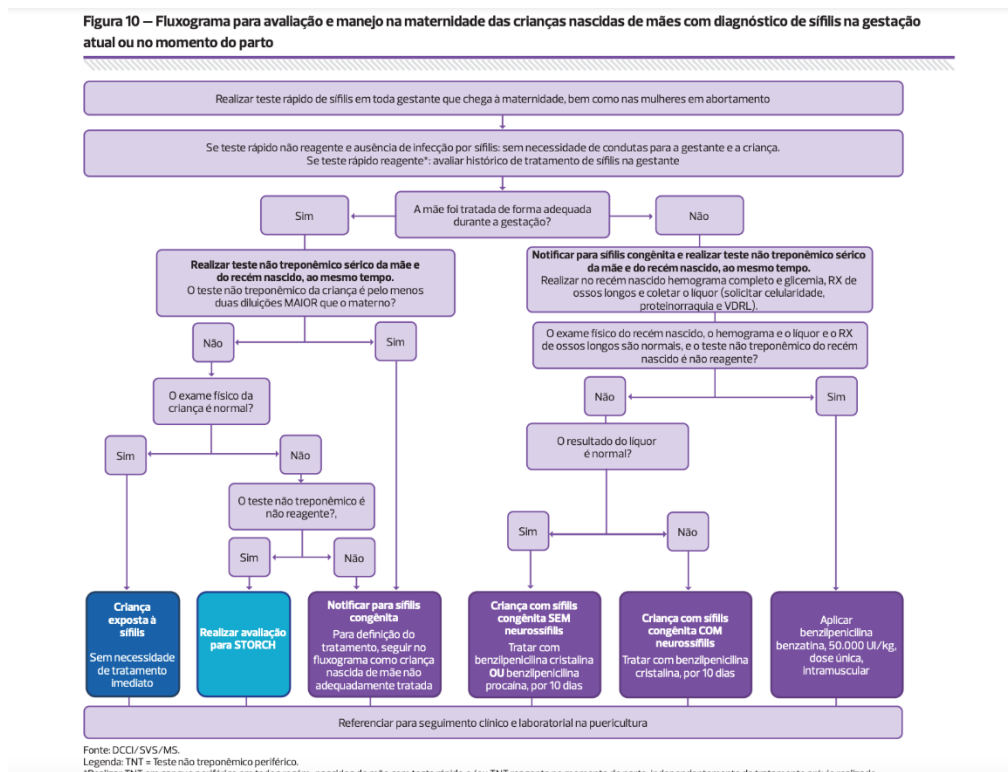
QUESTÃO: 43

A questão 43 versa sobre uma gestante, com 2 consultas apenas de pré-natal, VDRL negativo durante os exames de rotina e o teste rápido positivo para sífilis na entrada da maternidade. Sendo assim, podemos pensar em duas hipóteses diagnósticas:

1. Cicatriz sorológica
2. Sífilis presente

De acordo com o protocolo “Protocolo clínico e diretrizes terapêuticas para prevenção da transmissão vertical de HIV, sífilis e hepatites virais, Ministério da Saúde, 2022”, só podemos pensar em cicatriz sorológica se: “Cicatriz sorológica: persistência de resultados reagentes nos testes treponêmicos e/ou testes não treponêmicos com baixa titulação após o tratamento para sífilis adequado e documentado, afastada a possibilidade de reinfecção.”

Ficamos então com o diagnóstico de sífilis atual e, de acordo com o mesmo protocolo, essa mãe seria inadequadamente tratada. Filhos de mães inadequadamente tratadas deverão coletar VDRL, glicemia, hemograma, líquido e realizar radiografia de ossos longos. Além disso, também está indicado o VDRL materno. Segue o fluxograma para melhor visualização.



Sendo assim, essa questão contém duas respostas corretas:

- Coletar VDRL do sangue periférico do binômio
- Solicitar radiografia de ossos longos, hemograma, punção lombar e VDRL do recém-nascido.

Solicito então a anulação da questão por conter duas respostas corretas.

Fonte:

Protocolo clínico e diretrizes terapêuticas para prevenção da transmissão vertical de HIV, sífilis e hepatites virais, Ministério da Saúde, 2022.