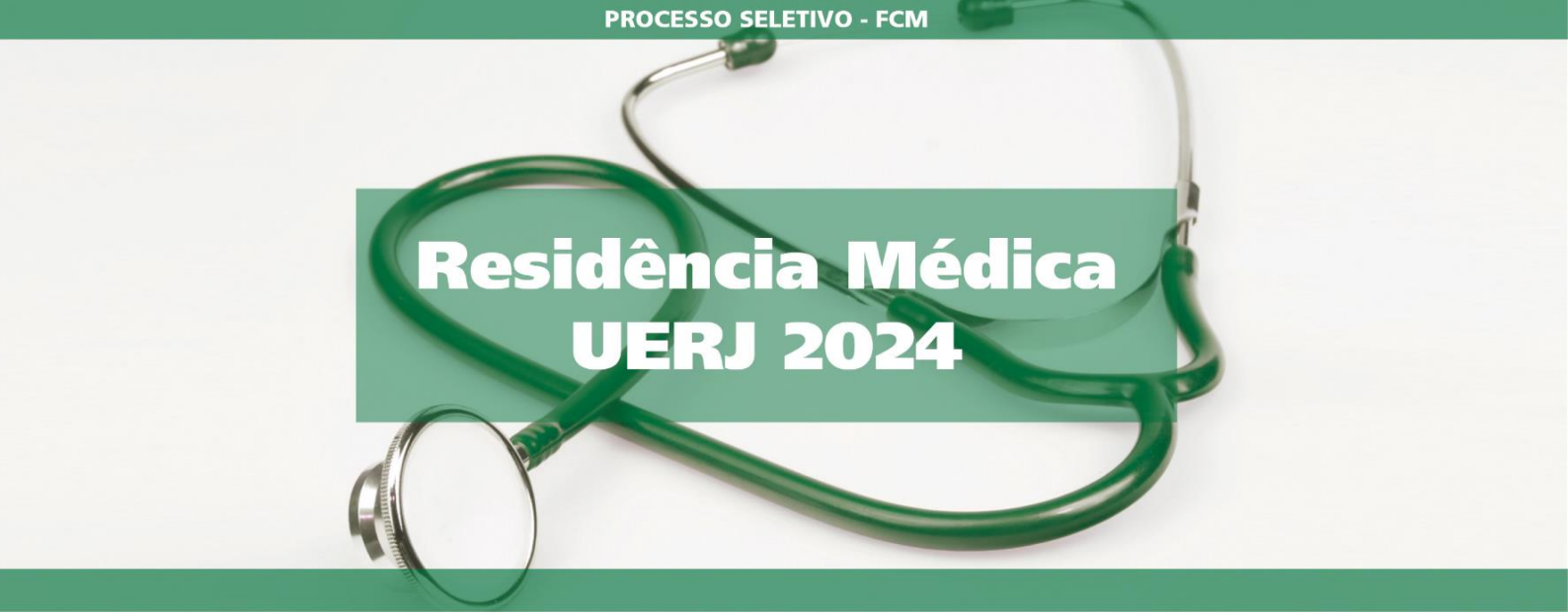

R4 – ENDOSCOPIA GINECOLÓGICA (602)

PROIBIDO FOLHEAR ESTE CADERNO ANTES DA AUTORIZAÇÃO PARA O INÍCIO DA PROVA

QUALQUER ASSINATURA, RUBRICA OU SINAL DE IDENTIFICAÇÃO, NAS FOLHAS DESTE CADERNO (FRENTE / VERSO), ACARRETARÁ SUA ELIMINAÇÃO.

Este caderno contém **4** questões.

Duração máxima da prova: **5 horas**

Autorização para deixar o local de prova: **após 1 hora** do início da prova

CONFIRA SEUS DADOS NA CONTRACAPA

INSTRUÇÕES DA PROVA DISCURSIVA

1) Na mesa, são permitidos apenas este caderno e a caneta esferográfica transparente de tinta preta ou azul **SEM A TAMPA**. Demais pertences devem estar devidamente guardados embaixo da carteira.

2) Verifique, somente após autorização para o início da prova, a numeração das questões e das páginas (havendo irregularidade no material, comunique ao fiscal de sala).

3) As respostas deverão ser escritas com caneta esferográfica transparente de tinta azul ou preta.

4) Somente as respostas contidas dentro do espaço numerado serão objeto de correção.

5) Não arranque, destaque ou rasgue nenhuma folha deste caderno nem parte dela.

6) Terminada a prova, entregue este caderno ao fiscal de sala.

7) Os três últimos candidatos somente poderão deixar a sala juntos, até que o último entregue a prova. Os três deverão assinar a ata de sala, atestando a idoneidade e a regularidade da finalização da prova.

8) Este caderno **NÃO** poderá ser levado pelo candidato em nenhum momento.

Atenção: Por motivo de segurança, o candidato **NÃO** poderá anotar suas respostas em nenhum outro local que não no espaço numerado e no rascunho deste caderno.

Todos os casos e nomes utilizados nas provas do CEPUERJ são fictícios.

ORGANIZADOR

UERJ Universidade do Estado do Rio de Janeiro | CEPUERJ

ENDOSCOPIA GINECOLÓGICA

1) A realização do pneumoperitônio e as punções acessórias são etapas fundamentais para a cirurgia laparoscópica. Sobre essas etapas:

a) Descreva a técnica de Hasson para a realização do pneumoperitônio. **(10pts)**

1	
2	
3	
4	
5	
6	
7	
8	
9	
10	

b) Descreva dois testes para determinar o posicionamento adequado da agulha de Veres. **(10pts)**

1	
2	
3	
4	
5	
6	
7	
8	
9	
10	

RESPEITE O LIMITE DE LINHAS

NÃO USE ESTE ESPAÇO

c) Descreva duas formas de controlar o sangramento em caso de artéria epigástrica inferior lesionada durante a punção acessória. **(5pts)**

1	
2	
3	
4	
5	
6	
7	
8	

2) Mulher de 30 anos é encaminhada pela cirurgia vascular a uma avaliação ginecológica, para a realização de embolização de artérias uterinas. A paciente queixa-se de sangramento aumentado durante o período menstrual, refere sentir-se mais cansada aos esforços e ter desejo pelo consumo de pedras de gelo. Relata dois abortos espontâneos com o parceiro atual e desejo de gestar. Apresenta hemograma com hemoglobina = 7,7g/dL, hematócrito = 24,80%, VCM = 72,94fL e HCM = 22,65pg. Foi observada miomatose em ressonância magnética e em histeroscopia, com abaulamento em parede anterior e mioma nível 1.

Considerando o caso clínico descrito:

a) Cite duas estratégias pré-operatórias para o manejo da anemia e descreva duas manobras para controle do sangramento no per-operatório. **(10pts)**

1	
2	
3	
4	
5	
6	
7	
8	
9	
10	

RESPEITE O LIMITE DE LINHAS

NÃO USE ESTE ESPAÇO

b) Aponte três características de cada meio distensor dos ressectoscópios que utilizam energia monopolar e bipolar. **(6pts)**

1	
2	
3	
4	
5	
6	
7	
8	
9	
10	

c) Elabore com justificativa sucinta o parecer da avaliação ginecológica para a cirurgia vascular. **(9pts)**

1	
2	
3	
4	
5	
6	

3) Mulher de 42 anos, GIII/PIII/A0 (três partos normais), apresenta queixa de dismenorreia moderada (EVA 6), dispareunia leve (EVA 3) e sangramento uterino anormal. A paciente refere ter realizado colecistectomia laparoscópica aos 40 anos e apendicectomia na infância. Ao exame físico, apresenta útero com boa mobilidade e acesso às laterais, além de anexos impalpáveis; septos livres e volume uterino comparável ao tempo gestacional de 10 semanas. O toque retal é compatível com o exame vaginal. A ressonância magnética mostra volume uterino = 220cm^3, sugerindo adenomiose, sem sinais de endometriose. Após orientações sobre diferentes opções terapêuticas, a paciente opta pela realização de histerectomia.

Com base no caso clínico descrito:

a) Indique a via de histerectomia para esse caso e justifique. **(10pts)**

1	
2	
3	

4	
5	
6	

b) Considerando a realização de histerectomia laparoscópica, descreva três formas de identificar uma lesão inadvertida vesical e como manejar um caso de lesão na cúpula vesical medindo 3cm. **(10pts)**

1	
2	
3	
4	
5	
6	
7	
8	
9	
10	

c) Descreva a vascularização dos ovários através dos infundíbulos pélvicos. **(5pts)**

1	
2	
3	
4	
5	
6	

4) Em 31/08/23, uma paciente de 26 anos é atendida na emergência queixando-se de dor abdominal há três dias, inicialmente intermitente, passando a ficar constante há oito horas. Refere perda do apetite, náuseas e vômitos. Relata estar em relação homoafetiva há dois anos e data da última menstruação (DUM) em 14/08/23. Uma ultrassonografia realizada em 18/07/23 revela ovário direito com formação heterogênea com ecos focais de alta amplitude e áreas de atenuação posterior com linhas e pontos hiperecogênicos medindo 5,8cm. Ao toque, verifica-se útero desviado à direita e formação de cerca de 8cm dolorosa e palpável em região anexial direita. A tomografia realizada durante o atendimento atual mostra apêndice com espessura de 6mm e conteúdo líquido. A ultrassonografia atual revela moderada quantidade de líquido, útero desviado à direita, formação anexial heterogênea à direita com área de edema estromal e folículos distribuídos na periferia, medindo 8,6cm.

Com base no caso clínico descrito:

a) Aponte a principal hipótese diagnóstica. **(4pts)**

1	
2	

b) Cite três fatores de risco para a ocorrência desse evento. **(9pts)**

1	
2	
3	

c) Descreva o manejo adequado para o quadro apresentado. **(12pts)**

1	
2	
3	
4	
5	
6	
7	
8	
9	
10	
11	
12	

RESPEITE O LIMITE DE LINHAS

NÃO USE ESTE ESPAÇO

RASCUNHO – PROIBIDO DESTACAR ESTA FOLHA