

## ORIENTAÇÃO DE RECURSOS

**BANCA: USP-RP**

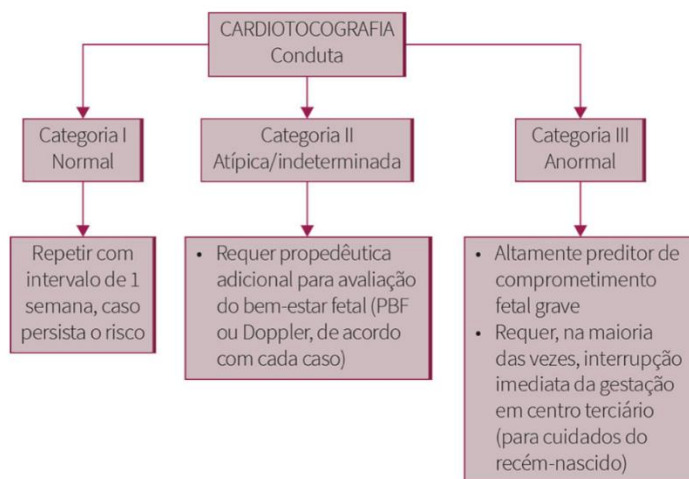
**ANO: 2023**

**QUESTÃO: 93**

Prezada Banca examinadora

Venho por meio desse recurso solicitar gentilmente a anulação da questão 93 da prova do USP-RP aplicada no dia 15/11/2023

A referida questão versa sobre uma gestante de 33 semanas com hipertensão arterial crônica com restrição de crescimento fetal com Doppler com relação cérebroplacentária alterada e líquido amniótico limítrofe. A cardiotocografia mostra a presença de desacelerações variáveis recorrentes com linha de base normal e variabilidade moderada, configurando uma cardiotocografia anteparto atípica/ indeterminada (categoria II). Diante desse padrão cardiotocográfico, deve-se avaliar os parâmetros de hipoxia aguda no perfil biofísico fetal e fazer as medidas de ressuscitação intrauterina, caso não haja melhora do padrão cardiotocografia ou o perfil biofísico encontre-se alterado, a conduta deve ser a resolução da gestação- Sendo assim, a alternativa B e C estão corretas. Isso pode ser confirmado na página 2301 do tratado de obstetrícia da Febrasgo:



**Figura 77.3.** Conduta obstétrica ante os resultados da cardiotocografia anteparto.

A conduta na CTG anteparto deve levar sempre em consideração a gravidade e a estabilidade do quadro clínico materno e a idade gestacional para estabelecer a conduta obstétrica, visto que o valor preditivo positivo da CTG anteparto é baixo (Practice Bulletin n. 145, 2014) – Figura 77.3.

Como temos duas alternativas corretas, solicito a anulação da questão 93, ou a consideração das alternativas B e C.

Atenciosamente,

Referência bibliográfica:

Tratado de obstetrícia Febrasgo / editores Cesar Eduardo Fernandes, Marcos Felipe Silva de Sá ; coordenação Corintio Mariani Neto. - 1. ed. - Rio de Janeiro : Elsevier, 2019.