INSCRIÇÃO	ESCOLA	SALA	LUGAR NA SALA

NOME

ASSINATURA DO CANDIDATO

ESPECIALIDADES CIRÚRGICAS

Instruções para a realização da prova

- Esta prova é composta de 80 questões de **múltipla escolha**. Para cada questão, há 4 alternativas, devendo ser marcada apenas uma.
- Assine a folha de respostas com caneta esferográfica preta e transcreva para essa folha as respostas escolhidas.
- Ao marcar o item correto, preencha completamente o campo correspondente, utilizando caneta esferográfica **preta**.
- Não deixe nenhuma das questões em branco na folha de respostas.
- A duração total da prova é de 4 horas. **NÃO** haverá tempo adicional para transcrição de gabarito.
- Você somente poderá deixar a sala após 2h do início da prova, podendo levar consigo **APENAS** o CONTROLE DE RESPOSTAS DO CANDIDATO e a DECLARAÇÃO DE PRESENÇA (abaixo).

CONTROLE DE RESPOSTAS DO CANDIDATO															
1		11		21		31		41		51		61		71	
2		12		22		32		42		52		62		72	
3		13		23		33		43		53		63		73	
4		14		24		34		44		54		64		74	
5		15		25		35		45		55		65		75	
6		16		26		36		46		56		66		76	
7		17		27		37		47		57		67		77	
8		18		28		38		48		58		68		78	
9		19		29		39		49		59		69		79	
10		20		30		40		50		60		70		80	

RASCUNHO

01. Homem, 28a, vítima de trauma moto contra anteparo fixo, resultou em um TCE grave, apresentando na admissão hospitalar Escala de coma de Glasgow= 4 pontos. Tomografia computadorizada de crânio inicial não apresentou lesões passíveis de tratamento cirúrgico, sendo admitido na Unidade de Terapia Intensiva para monitorização neurológica e cuidados de paciente neurocrítico. Após 12 horas de evolução, ele se encontra sedado (RASS= -1), com PIC= 24mmHg e PAM= 70mmHg. **A CONDUTA INICIAL PARA ESTE CASO É:**

a) Solicitar novo exame de imagem de crânio com urgência para descartar lesões de tratamento cirúrgico.
b) Administrar manitol na dose de 1g/kg e ajustar ventilação mecânica com alvo de pCO_2 entre 25-30mmHg.
c) Aprofundar o nível de sedação (objetivo RASS= -5) e introduzir noradrenalina, para manter uma PPC entre 60-70 mmHg.
d) Introdução de tiopental (coma barbitúrico) para supressão metabólica do sistema nervoso central.

02. Homem, 65a, previamente hipertenso, admitido na Unidade de Terapia Intensiva no pós-operatório imediato de prostatectomia radical, com sangramento estimado no intraoperatório de 3.000mL. Exame físico: sonolento, PA=85/42mmHg; PAM=56mmHg; FC=126bpm; TEC=5segundos; T=38,3ºC. Dreno locado em sítio cirúrgico com 300mL de conteúdo sanguinolento. Exames admissionais: hemoglobina=7,6g/dL; hematócrito=22,4%; plaquetas=42.000/mm^3; leucócitos= 22.430/mm^3. Gasometria arterial: pH=7,23; HCO_3^-=10mmol/L; pCO_2=30mmHg; Na^+=157mEq/L; Cl^-= 121mmol/L; lactato=8mmol/L; Ca^{2+}=1,02mmol/L. **O DIAGNÓSTICO DA GASOMETRIA É:**

a) Acidose respiratória e acidose metabólica hiperclorêmica.
b) Acidose metabólica por aumento de ânion *gap* e acidose respiratória.
c) Alcalose respiratória e acidose metabólica hiperclorêmica.
d) Acidose metabólica por aumento de ânion *gap* e alcalose respiratória.

03. Rabdomiólise é uma causa relativamente comum de lesão renal aguda em traumatizados. **NESTA CONDIÇÃO, QUAIS DISTÚRBIOS ELETROLÍTICOS SÃO MAIS COMUMENTE ENCONTRADOS?**

a) Hiperfosfatemia, hipocalcemia e hipercalemia.
b) Hipernatremia, hipomagnesemia e hipocalcemia.
c) Hipercalemia, hiperfosfatemia e hipernatremia.
d) Hipocalemia, hiperfosfatemia e hiponatremia.

04. Mulher, 65a, previamente diabética e hipertensa, foi admitida na Unidade de Terapia Intensiva há três dias para monitorização e tratamento clínico de diverticulite aguda não complicada, com boa evolução. Subitamente evoluiu com insuficiência respiratória hipoxêmica. Apresenta-se com PA=78/35mmHg; FC=145bpm; sinais de má perfusão periférica; lactato arterial=6mmol/L. Realizou método de imagem abaixo:

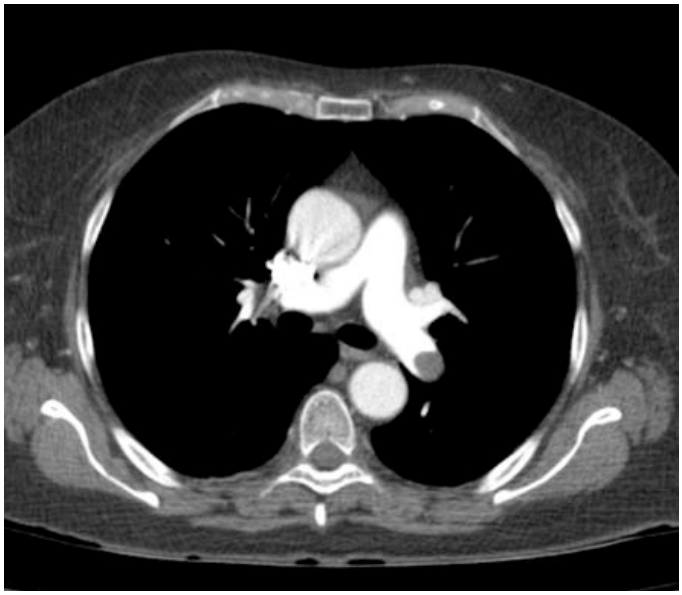

O DIAGNÓSTICO E A CONDUTA SÃO, RESPECTIVAMENTE:

a) TEP submaciço; anticoagulação plena.
b) TEP submaciço; anticoagulação plena e terapia de reperfusão.
c) TEP maciço; anticoagulação plena.
d) TEP maciço; anticoagulação plena e trombólise farmacológica.

05. QUAIS DAS SEGUINTES ESTRATÉGIAS TERAPÊUTICAS ABAIXO PODEM REDUZIR A MORTALIDADE EM PACIENTES COM SÍNDROME DO DESCONFORTO RESPIRATÓRIO AGUDO?

a) Uso rotineiro de sedação profunda (RASS= -5) e bloqueador neuromuscular.
b) Ventilação com volume corrente= 4-6mL/kg do peso ideal e pressão de platô menor que 30cm$H_2$0.
c) Ventilação em posição prona para pacientes com relação pO_2/FiO_2 menor que 180 e bloqueador neuromuscular.
d) Ventilação com volume corrente de 4-6mL/kg do peso real e *driving pressure* menor que 18cm$H_2$0.

06. Em relação as recomendações no manejo de potencial doador, **É CORRETO AFIRMAR:**

a) Está indicado o uso de ventilação mecânica com altos volumes correntes e manobras de recrutamento alveolar para evitar hipoxemia e hipercapnia.
b) Está indicado repor rotineiramente hormônios tireoidianos, além de suspender a terapia nutricional.
c) Deve-se suspender a terapia nutricional, independente do seu estado hemodinâmico.
d) Deve-se administrar corticosteroides em baixa dose naqueles que estejam recebendo norepinefrina ou dopamina.

07. Sobre a hipertensão intra-abdominal e síndrome compartimental abdominal (SCA), **ASSINALE A RESPOSTA CORRETA:**

a) Consideramos hipertensão intra-abdominal qualquer medida de PIA igual ou superior a 12mmHg ou pressão de perfusão abdominal inferior a 60mmHg.

b) A PIA normal em paciente crítico é de 5 a 7cmH_2O, e a medida deve ser feita em posição supino, com o zero na linha axilar média e no final de inspiração.

c) Considera-se um quadro de hipertensão intra-abdominal uma aferição da PIA maior que 20mmHg e associada lesão renal aguda.

d) SCA secundária refere-se a um quadro desencadeado por doenças que não se originam da região abdominopélvica.

08. Homem, 47a, apresenta nódulo cervical no nível II à direita, medindo 25mm no maior eixo. Nega etilismo e tabagismo. Sabemos que as principais causas do câncer de cabeça e pescoço (CP) são o uso de tabaco, álcool e o papilomavírus humano (HPV= *Human papillomavirus*). A principal suspeita para este paciente é de carcinoma epidermoide em mucosa de CP com metástase cervical. **SENDO ASSIM, PODEMOS AFIRMAR QUE:**

a) O prognóstico para HPV positivo em CP é significativamente melhor do que para doença HPV negativa.

b) É provável que o tumor primário esteja localizado em lábio inferior.

c) A incidência de HPV em região de CP se relaciona mais frequentemente aos tumores de mucosa nasal.

d) O tratamento cirúrgico deve ter prioridade nestes casos.

09. Mulher, 47a, encontra-se em seguimento por nódulo na tireoide, à direita. Foi indicada punção aspirativa com agulha fina cujo resultado é suspeito para carcinoma medular. **QUAL EXAME DEVE SER SOLICITADO PARA CONTRIBUIR COM ESTE DIAGNÓSTICO?**

a) Tireoglobulina.

b) Calcitonina.

c) TSH ultrassensível.

d) PTH.

10. O linfonodo de Virchow é um linfonodo supraclavicular esquerdo que foi descrito pela primeira vez pelo patologista alemão Rudolf Ludwig Karl Virchow em 1848 como um sinal de malignidade metastática. O termo "sinal de Troisier" descreve um nódulo supraclavicular esquerdo, rígido palpável e, segundo o trabalho de Charles-Emile Troisier, muitas vezes é usado de forma intercambiável com o nódulo de Virchow. **NA PRESENÇA DESTE LINFONODO AUMENTADO EM DOENTES DO SEXO MASCULINO, DEVEMOS PESQUISAR COMO POSSÍVEIS TUMORES PRIMÁRIOS**:

a) Tireoide e/ou estômago.
b) Bordas de língua e/ou tireoide.
c) Estômago, pulmões ou próstata.
d) Pulmões, próstata ou tireoide.

11. As anomalias da fenda branquial são as lesões congênitas mais frequentes do pescoço. Além de serem uma importante fonte de morbidade, também podem ser um desafio diagnóstico e terapêutico. **PARA DIAGNÓSTICO, PODEMOS DIZER QUE:**

a) Se encontram anterior ao músculo esternocleidomastoideo, sob o ângulo da mandíbula, ou podem ser encontrados anterior e posterior ao pavilhão auricular.
b) O principal sintoma dos cistos de fenda branquial é um edema no centro do pescoço, enquanto o sintoma cardinal para fístulas é secreção infectada.
c) Toda lesão cística no pescoço na população adulta é devido a cistos ou fístulas branquiais, e aparecem mais do lado direito.
d) Fístulas e seios branquiais são mais comuns nos adultos, e cistos branquiais na idade mais jovem.

12. SOBRE OS TUMORES NA GLÂNDULA PARÓTIDA, PODEMOS AFIRMAR QUE:

a) Os tumores benignos apresentam-se classicamente com um aumento doloroso e de rápido crescimento, pré-auricular ou na parte superior da mesma.
b) O diagnóstico diferencial do aumento da parótida é amplo, variando de caxumba a sialoadenite e neoplasias.
c) O diagnóstico inicial está relacionado aos sintomas apresentados como febre de início agudo, vermelhidão, inchaço da parótida em se tratando de tumores malignos.
d) Contagem elevada de glóbulos brancos geralmente significa processo obstrutivo por cálculos salivares e cintilografia da glândula auxilia diferenciar de tumores.

13. SOBRE O MELANOMA CUTÂNEO PODEMOS AFIRMAR QUE:

a) Uma margem de excisão cirúrgica de 1 a 5cm é recomendada para melanoma invasivo, independendo da sua espessura.
b) A biópsia do linfonodo sentinela pode ser considerada para pacientes com pelo menos melanomas T3b, com espessura de 0,8 a 5mm.
c) Perfusão isolada do membro ou infusão isolada do membro com melfalan e actinomicina D é recomendada para metástases solitárias.
d) A presença de ulceração no tumor primário muda o prognóstico e deve ser levada em consideração em seu estadiamento.

14. Homem, 56a, apresenta achado incidental na ultrassonografia de lesão polipoide na vesícula biliar, medindo 4mm no maior eixo, de superfície regular e ecotextura homogênea. **EM RELAÇÃO A ESTE ACHADO, TRATA-SE DE LESÃO:**

a) Potencialmente maligna e há indicação de colecistectomia ampliada com hepatectomia e linfadenectomia.
b) Provavelmente benigna, com risco de malignização, e há indicação de colecistectomia simples.
c) Provavelmente benigna de baixo risco e o acompanhamento com ultrassonografias seriadas é suficiente.
d) Potencialmente maligna e há indicação de colecistectomia simples com congelação intraoperatória.

15. Mulher, 37a, foi submetida ao *bypass* gástrico em Y de Roux por via aberta há 8 anos devido à obesidade grau II e hipertensão. Evoluiu com perda adequada de peso e remissão da hipertensão. Queixa-se de dor epigástrica diária, tipo queimação. Realizou endoscopia digestiva alta que demonstrou presença de úlcera marginal ativa. **SOBRE ESTE CASO, PODE-SE AFIRMAR QUE:**

a) *Helicobacter pylori* e tabagismo não se associam a estas úlceras.
b) A cirurgia revisional consiste no tratamento de primeira linha.
c) O tratamento medicamentoso é bem-sucedido na maioria dos casos.
d) Úlceras marginais usualmente se localizam junto ao ângulo de His.

16. Mulher, 63a, submetida à gastrectomia vertical, sem intercorrências, tendo alta. No 7ºPO foi admitida no setor de emergência apresentando queda de estado geral, febre, taquicardia e dor de forte intensidade em epigástrio, com irradiação para ombro esquerdo. Não apresentou vômitos ou alteração de hábito intestinal. **O DIAGNÓSTICO PROVÁVEL E SUA LOCALIZAÇÃO TOPOGRÁFICA MAIS COMUM SÃO, RESPECTIVAMENTE:**

a) Torção gástrica; piloro.
b) Fístula gástrica; ângulo de His.
c) Estenose gástrica; incisura angular.
d) Trombose de veia porta; junção esplenomesentérica.

17. EM RELAÇÃO ÀS LESÕES CÍSTICAS DO PÂNCREAS, É CORRETO AFIRMAR:

a) O pseudocisto pancreático é a lesão mais frequentemente encontrada, mesmo sem antecedente de pancreatite ou trauma.
b) A neoplasia cística serosa comumente acomete mulheres em idade fértil e apresenta alto risco de degeneração maligna.
c) A neoplasia cística mucinosa usualmente apresenta estroma ovariano e líquido rico em antígeno carcinoembrionário.
d) As neoplasias mucinosas intraductais papilares comumente se apresentam como volumosas lesões sem comunicação ductal.

18. Mulher, 26a, assintomática, foi atendida em ambulatório de especialidades devido ao achado incidental de imagem compatível com dilatação biliar cística em exame ultrassonográfico. Realizou colangiorressonância que confirmou este achado. **CONSIDERANDO A CLASSIFICAÇÃO PROPOSTA POR TODANI PARA ESTA DOENÇA, ASSINALE A ALTERNATIVA CORRETA:**

a) A ressecção cirúrgica é indicada na doença tipo I.
b) A drenagem endoscópica é suficiente na doença tipo II.
c) A drenagem endoscópica deve ser evitada na doença tipo III.
d) O tipo IVa é também chamado de doença de Caroli.

19. EM RELAÇÃO À CIRURGIA BARIÁTRICA E METABÓLICA É CORRETO AFIRMAR:

a) A derivação biliopancreática *duodenal switch* associa-se à taxa de reversão do diabetes inferior a 20%.
b) A gastrectomia vertical é o procedimento com mais altos índices de reversão do diabetes tipo 2.
c) A banda gástrica ajustável promove reversão do diabetes tipo 2 comparável à derivação biliopancreática *duodenal switch.*
d) O *bypass* gástrico em Y de Roux promove melhora precoce da resistência à insulina ao estimular a secreção de GLP-1.

20. Homem, 23a, vem ao Pronto-Socorro com história de envolvimento em briga há aproximadamente 36 horas, tendo sofrido golpes na face. Conta que no momento do trauma apresentou sangramento pela narina esquerda. Ao exame físico apresenta edema 2+/4+ da região do dorso nasal, com discreta laterorrinia para a direita. À palpação, observa-se crepitação de osso nasal à esquerda. **A MELHOR CONDUTA NO CASO É:**

a) Redução incruenta imediata.
b) Exploração do dorso nasal e redução aberta com fixação interna.
c) Redução fechada em 7 dias.
d) Tamponamento nasal para suporte ósseo por 5 dias.

21. O tratamento inicial do paciente queimado deve visar a uma boa perfusão tecidual principalmente por meio do tratamento do choque com a ressuscitação volêmica na fase aguda. **DO PONTO DE VISTA DA LESÃO CUTÂNEA DA QUEIMADURA, O CORRETO MANEJO CLÍNICO TEM POR OBJETIVO EVITAR A PROGRESSÃO DAS LESÕES POR MEIO DA RECUPERAÇÃO DAS ZONAS DE:**

a) Coagulação.
b) Estase.
c) Hiperemia.
d) Desepitelização.

22. O couro cabeludo apresenta extenso suprimento vascular, permitindo a utilização de retalhos de maiores dimensões. Dentre os vasos que suprem o couro cabeludo o que apresenta maior calibre e é o principal responsável por sua vascularização, **SENDO O PEDÍCULO PRINCIPAL DO RETALHO DEMONSTRADO (FIGURA Q22) DA ARTÉRIA:**

a) Temporal superficial.
b) Occipital.
c) Auricular magna.
d) Supraorbitária.

23. A classificação biológica atualmente utilizada para a categorização das anomalias vasculares permite uma melhor comunicação e diagnóstico das lesões por meio de uma terminologia mais bem definida, sendo possível clinicamente fazer a distinção das lesões em até 90% dos casos. Tendo em vista esta classificação, a lesão que se apresenta com característica macular, plana, eritematosa indo do róseo ao avermelhado, sem frêmito, que pode acometer qualquer parte do corpo e é detectável já ao nascimento **RECEBE O DIAGNÓSTICO DE**:

a) Hemangioma da infância.
b) Hemangioma plano.
c) Malformação arteriovenosa.
d) Malformação capilar.

24. A fissura labiopalatal está entre as deformidades craniofaciais mais comuns, tendo uma incidência no Brasil em torno de 1:650 nascidos vivos. Tendo em vista a classificação das fissuras segundo o grau de acometimento**, A LESÃO DEMONSTRADA (FIGURA Q24) PODE SER CLASSIFICADA COMO UMA FISSURA LABIAL:**

a) Pós-forame incompleta.
b) Transforame completa.
c) Pré-forame incompleta.
d) Pós-forame completa.

25. Um paciente está sendo submetido a tratamento cirúrgico de neoplasia cutânea em face. Optou-se pela reconstrução do defeito com enxerto de pele com espessura demonstrada na imagem **(Figura Q25).** Tendo em vista a técnica selecionada**, A PELE A SER UTILIZADA PARA ENXERTO TERIA COMO ÁREA DOADORA IDEAL:**

a) Face anteromedial da coxa.
b) Couro cabeludo.
c) Região supraclavicular.
d) Região suprapúbica.

26. Homem, 29a, deu entrada no Pronto-Socorro após ingestão de soda cáustica, em grande quantidade. A endoscopia digestiva alta, realizada após 24 horas da ingestão, demonstrou: extensas lesões no esôfago e estômago, sendo o antro a região mais acometida apresentando úlceras profundas e estenose do piloro, impedindo a passagem do aparelho para o duodeno; não apresentava sinais de perfuração. **A MELHOR OPÇÃO DE VIA PARA ALIMENTAÇÃO NESTE CASO É**:

a) Gastrostomia.
b) Sonda nasoenteral.
c) Via oral.
d) Jejunostomia.

27. A SÍNDROME DE BOERHAAVE SE CARACTERIZA POR:

a) Hemorragia de fundo gástrico.
b) Perfuração esofágica.
c) Volvo gástrico organoaxial.
d) Perfuração de divertículo Zenker.

28. A PROGRESSÃO DO ESÔFAGO DE BARRETT PARA O ADENOCARCINOMA DO ESÔFAGO ESTÁ ASSOCIADO COM:

a) Idade menor que 50 anos.
b) Sexo feminino.
c) Ausência de displasia.
d) Tabagismo.

29. Para um adenocarcinoma gástrico moderadamente diferenciado, estadiamento clínico T2N0M0, distando 2cm da transição esofagogástrica, **O TRATAMENTO PADRÃO RECOMENDADO É**:

a) Gastrectomia subtotal com linfadenectomia D2.
b) Gastrectomia total sem linfadenectomia.
c) Gastrectomia total com linfadenectomia D2.
d) Submucosectomia endoscópica.

30. O linfonodo nível 7, conforme definido pela Associação Japonesa de Câncer Gástrico, **REFERE-SE AO LINFONODO DA ARTÉRIA:**

a) Gástrica esquerda.
b) Gástrica direita.
c) Gastroepiploica esquerda.
d) Gastroepiploica direita.

31. Um paciente com diagnóstico de carcinoma espinocelular do esôfago torácico apresenta evidência de fístula entre a via aérea e o esôfago no exame de broncoscopia. **ENTRE AS ALTERNATIVAS ABAIXO, A CONDUTA INDICADA PARA ESTE PACIENTE É:**

a) Neoadjuvância e esofagectomia subtotal.
b) Esofagectomia subtotal exclusiva.
c) Esofagectomia subtotal e adjuvância.
d) Quimioterapia exclusiva.

32. Homem, 67a, procura atendimento médico referindo perda de força e sensibilidade em membro superior esquerdo (ficou flácido e adormecido) há 3 horas, com duração curta de aproximadamente 20 minutos. Ao ser atendido no pronto socorro não apresentava déficits neurológicos. Ao exame físico observou-se sopro sistólico na região cervical alta, do lado direito. **ESTE PACIENTE DEVE SER ENCAMINHADO PARA CIRURGIA CASO O ACHADO DO EXAME DE ULTRASSONOGRAFIA DÚPLEX DE CARÓTIDAS DEMONSTRE:**

a) Estenose maior que 70% em diâmetro na origem da carótida interna.
b) Oclusão completa da carótida interna no segmento cervical.
c) Estenose maior que 40% na região do bulbo carotídeo.
d) Oclusão completa da carótida comum abaixo do bulbo carotídeo.

33. As amputações transtibiais correspondem a um nível muito comum de amputação nos doentes com obstrução arterial periférica. **NA TÉCNICA CIRÚRGICA DESTE TIPO DE AMPUTAÇÃO, O RETALHO MUSCULOCUTÂNEO RECOMENDADO PARA O FECHAMENTO DO COTO É**:

a) Anterior e posterior simétricos (boca de jacaré).
b) Posterior mais longo que o anterior.
c) Laterais simétricos (em janela).
d) Anterior mais longo que o posterior.

34. Observando a imagem arteriográfica apresentada **(Figura Q34)**, **NOMEIE AS ARTÉRIAS MARCADAS COM AS LETRAS A, B, C E D, RESPECTIVAMENTE:**

a) Sacral média, vesical anterior, femoral superficial, ilíaca comum.

b) Mesentérica superior, glútea superior, circunflexa femoral, femoral superficial.

c) Tronco celíaco, obturatória, ciática persistente, ilíaca externa.

d) Mesentérica inferior, ilíaca interna, femoral profunda, femoral.

35. Para os doentes com isquemia crítica dos membros inferiores classificados como Fontaine IV ou Rutherford V e VI, **O ÍNDICE TORNOZELO BRAÇO (ITB), DE MANEIRA GERAL, SE ENCONTRA:**

a) Abaixo de 0,4.

b) Abaixo de 0,9.

c) Acima de 1,3.

d) Abaixo de 0,6.

36. Na orientação terapêutica do doente que apresenta claudicação intermitente dos membros inferiores de causa vascular (obstrução arterial periférica), **A INDICAÇÃO DE TRATAMENTO CLÍNICO COM CAMINHADAS, CONTROLE DOS FATORES DE RISCO PARA ATEROSCLEROSE E EVITAR LESÕES DE PELE É JUSTIFICADA PORQUE**:

a) A angioplastia de artérias do eixo ilíaco apresenta baixa durabilidade.

b) A evolução clínica para isquemia crítica é baixa (1% a 2% em 5 anos).

c) A melhora clínica (distância de marcha) é igual à do tratamento cirúrgico.

d) A sobrevida do doente é baixa e, portanto, não justifica o tratamento cirúrgico.

37. Homem, 64a, procura o pronto socorro apresentando lesão necrótica mumificada de todo o ante-pé. Tem antecedente apenas de diabete melito, em uso de insulina, há 10 anos. Ao exame físico apresenta o pulso femoral e poplíteos palpáveis. **O NÍVEL DE AMPUTAÇÃO QUE OFERECE A MELHOR CHANCE DE VOLTAR A DEAMBULAR APÓS A CIRURGIA É:**

a) Transtibial mantendo um coto com pelo menos 15cm de comprimento.

b) Chopart com desinserção do tendão tibial anterior do osso cuboide.

c) Desarticulação do joelho mantendo a cartilagem articular dos côndilos.

d) Transfemoral com miodese dos grupos anteriores e posteriores.

38. Mulher, 50a, apresenta incontinência urinária de esforço pura. Ela não apresenta outros sintomas do trato urinário inferior e não possui cirurgias pélvicas prévias. De acordo com as diretrizes da AUA/SUFU, a avaliação inicial de pacientes com incontinência urinária de esforço (IUE) deve incluir, além de uma história detalhada e exame físico geral e pélvico com demonstração da iue**, A ANÁLISE DE:**

a) Resíduo pós-miccional e cistoscopia.
b) Análise de urina e urodinâmica.
c) Resíduo pós-miccional e urodinâmica.
d) Análise de urina e resíduo pós-miccional.

39. Das opções a seguir, **QUAL É O FATOR MAIS DETERMINANTE DA FUNÇÃO RENAL APÓS NEFRECTOMIA PARCIAL**?

a) Tamanho do tumor.
b) Ausência de um rim contralateral funcional.
c) Tempo operatório.
d) Função renal antes da nefrectomia parcial.

40. O risco aumentado de fragmentos residuais após litotripsia extracorpórea por ondas de choque (leco) de cálculos de grande volume é de particular importância para pacientes com cálculos compostos por:

a) Bruxita.
b) Ácido Úrico.
c) Estruvita.
d) Oxalato de cálcio monohidratado.

41. A anormalidade urodinâmica mais encontrada em pacientes com disfunção miccional secundária à doença de parkinson é**:**

a) Dissinergia do esfíncter estriado.
b) Bradicinesia do esfíncter estriado.
c) Hipoatividade detrusora.
d) Hiperatividade detrusora.

42. Mulher, 57a, ao receber orientação para iniciar terapia de reposição hormonal com estrogênio**, DEVE SER INFORMADA DE QUE:**

a) A utilização prévia de anticoncepcionais orais ou hormônios sistêmicos pode aumentar o risco de incontinência urinária de esforço.
b) O uso regular de estrogênio exógeno sistêmico pode diminuir a incontinência urinária de esforço.
c) Baixos níveis endógenos de estrogênio representam um risco para o desenvolvimento da incontinência urinária de esforço.
d) A terapia sistêmica com estrogênio é preferível à terapia vaginal para incontinência.

43. QUAL É A DIMINUIÇÃO ESPERADA NO VOLUME DA PRÓSTATA APÓS UM ANO DE USO DE INIBIDORES DA 5-A REDUTASE?

a) Menor que 5%.
b) 5 a 10%.
c) 15% a 30%.
d) Maior que 50%.

44. Homem, 78a, etilista, apresenta quadro de tosse, febre, queda do estado geral e dispneia progressiva há 4 semanas. Foi diagnosticado com pneumonia lobar inferior esquerda, tratada com antibioticoterapia por 10 dias, com melhora parcial dos sintomas. Não tendo resolução completa do mal-estar e dispneia buscou novamente o pronto atendimento sendo realizado radiogramas de tórax que evidenciaram derrame pleural de aspecto loculado, à esquerda, sendo complementado com tomografia computadorizada de tórax (Figura abaixo).

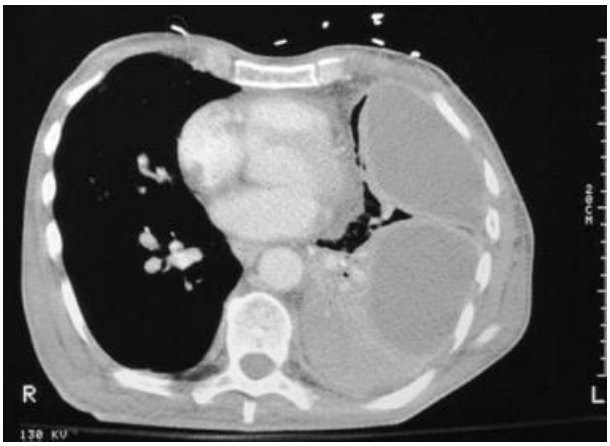

Submetido a toracocentese diagnóstica com saída de secreção purulenta. **A CONDUTA A SEGUIR É:**

a) Pleuroscopia e pleurodese.
b) Toracocentese de alívio e controle com tomografia.
c) Drenagem torácica e controle do débito do dreno.
d) Pleuroscopia e descorticação pulmonar.

45. Homem, 65a, com neoplasia primária de pulmão à direita, apresenta tríade de Horner no momento do diagnóstico. Há 2 dias iniciou quadro de rouquidão e à laringoscopia observou-se paralisia da prega vocal esquerda. **DIANTE DESTE QUADRO CLÍNICO, PODEMOS CONSIDERAR QUE:**

a) Sugere comprometimento linfonodal N3.
b) A rouquidão faz parte da tríade de Horner.
c) Há comprometimento neoplásico do sistema nervoso parassimpático.
d) Sugere metástase acometendo o nervo oculomotor.

46. Mulher, 45a, em avaliação tomográfica para Covid-19 identificou lesão sólida, homogênea, bem definida, medindo 4cm no maior eixo, paravertebral direita. **EM RELAÇÃO A ESTE CASO, PODE-SE AFIRMAR QUE:**

a) A hipótese diagnóstica mais provável é tratar-se de um timoma.
b) Faz-se necessária a punção transtorácica da lesão para biópsia.
c) A melhor opção é biópsia excisional com objetivo diagnóstico e terapêutico.
d) Está descartada a possiblidade de malignidade nas lesões nesta topografia.

47. Mulher, 55a, com antecedente de colectomia direita por adenocarcinoma de cólon apresenta após um ano de seguimento, lesão única de 2cm em lobo inferior direito. **QUAL A AFIRMAÇÃO ESTÁ CORRETA EM RELAÇÃO ÀS METÁSTASES PULMONARES?**

a) A concomitância de metástase hepática contraindica a cirurgia nos casos de metástase de carcinoma de cólon.
b) O intervalo livre entre o tratamento do tumor primário e o surgimento de metástase menor do que um ano é contraindicação de cirurgia.
c) O controle local da neoplasia primária é condição fundamental para elegibilidade ao tratamento cirúrgico.
d) O comprometimento linfonodal mediastinal no estadiamento por imagem é indicativo de cirurgia.

48. Paciente com diagnóstico de adenocarcinoma pulmonar primário apresenta tomografia computadorizada com massa sólida periférica em lobo inferior direito, medindo 5cm de diâmetro, junto a parede torácica, com sinais de infiltração da pleura parietal. PET/CT com FDG-^{18}F apresenta linfonodos mediastinais hipercaptantes homolaterais e contralaterais. **A CONDUTA RECOMENDADA É:**

a) Lobectomia inferior direita com ressecção da parede torácica.
b) Quimioterapia e radioterapia exclusiva.
c) Quimioterapia neoadjuvante seguida por cirurgia com linfadenectomia.
d) Estadiamento mediastinal invasivo.

49. Homem, 25a, etilista crônico, teve grande ingesta de bebida alcoólica, acompanhado de vômitos e episódios de perda de consciência há 10 dias. Procurou UPA há um dia com queda do estado geral, febre, halitose e astenia. Exame físico: presença de crepitações inspiratórias em ausculta respiratória em região de 1/3 inferior do hemitórax direito. Realizou os radiogramas de tórax (Figuras abaixo).

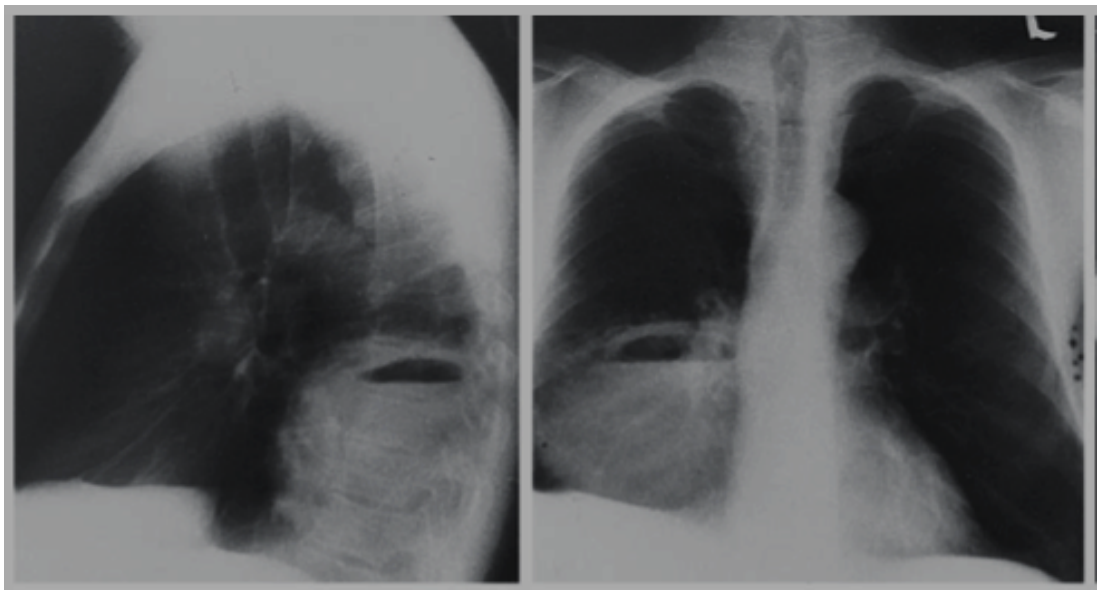

QUAL O PROVÁVEL DIAGNÓSTICO?

a) Pneumonia bacteriana.
b) Abscesso pulmonar.
c) Tuberculose.
d) Bronquiectasia.

50. Mulher, 30a, com estenose mitral grave, foi submetida à troca de valva mitral por prótese mecânica. Encontra-se em boa recuperação no segundo dia de pós-operatório. **PODE-SE AFIRMAR QUE:**

a) Deverá receber anticoagulação com dicumarínico apenas caso apresente fibrilação atrial crônica concomitante.
b) As próteses mais recentes no mercado permitem que a anticoagulação seja feita com bloqueadores de fator Xa, como a rivaroxabana.
c) Deverá fazer uso de dicumarínico por toda vida e deve evitar a ingestão de verduras ricas em vitamina K.
d) Deve ser orientada a anticoncepção criteriosa devido aos riscos associados à gestação com o uso do anticoagulante indicado.

51. Homem, 32a, dá entrada no pronto socorro com história de cansaço a esforços há 6 meses, com piora progressiva há 10 dias. Realizou radiograma de tórax abaixo.

O SINAL CLÍNICO ESPERADO DE SER ENCONTRADO, BASEADO NESTA IMAGEM É:

a) Intenso sopro holossistólico em quinto espaço intercostal esquerdo, na linha hemiclavicular.
b) Estalido de abertura de segunda bulha em foco mitral.
c) Ritmo cardíaco com bradicardia.
d) Sopro sistólico de grande intensidade no quinto espaço intercostal esquerdo, na borda esternal.

52. Em relação a cirurgia de revascularização miocárdica, **É CORRETO AFIRMAR**:

a) É indicada apenas em condições técnicas em que a angioplastia coronária não é possível.
b) Deve se dar preferência a uso de enxertos arteriais, mesmo em pacientes mais idosos.
c) O enxerto de veia safena, utilizando-se a técnica *"no-touch"*, possui a mesma durabilidade que os enxertos arteriais.
d) Caso haja necessidade de abordagem valvar, deve-se realizar angioplastia transluminal percutânea coronária concomitante.

53. Em relação ao dispositivo da **Figura Q53**, **É CORRETO AFIRMAR QUE SE TRATA DE**:

a) Balão intra-aórtico, dispositivo de assistência circulatória utilizado em situações de choque cardiogênico.
b) Válvula transcateter, alternativa de menor risco para pacientes com estenose aórtica grave e que tenham grande risco em cirurgia convencional.
c) Prótese (*stent*) endovascular de aorta, utilizada para tratamento de aneurismas de aorta torácica.
d) Dispositivo de uso exclusivo em pós-operatório de cirurgia cardíaca.

54. Paciente, 62a, em pós-operatório de troca de valva aórtica por prótese biológica, mantém desde a cirurgia, BAVT e necessidade de estimulação cardíaca artificial. **É CORRETO AFIRMAR:**

a) Deve ser tratado com atropina intravenosa até assumir o ritmo cardíaco.
b) Possui indicação urgente de implante de marca-passo definitivo.
c) Deve-se evitar medicações como carvedilol e metoprolol e aguardar 5-7 dias para verificar se necessitará de marca-passo definitivo.
d) Devem ser utilizados beta-agonistas como dobutamina e dopamina para induzir retorno de ritmo cardíaco espontâneo.

55. Em relação à cirurgia demonstrado na **Figura Q55**, **PODE-SE AFIRMAR QUE FOI REALIZADA:**

a) Troca da valva aórtica por prótese biológica.
b) Troca de raiz de aorta com preservação da valva aórtica nativa.
c) Cirurgia indicada exclusivamente para tratamento de estenose aórtica.
d) Anastomose aórtica durante transplante cardíaco.

56. Menino, 3 semanas de idade, é trazida ao Pronto-Socorro pela mãe que refere que ela vem apresentando vômitos em todas as refeições há 5 dias, com piora progressiva. Os vômitos são de conteúdo alimentar, sem bile, e mantém o apetite. Ao exame físico: ativa e levemente desidratada; abdome: palpa-se uma tumoração de aproximadamente 2,5cm de diâmetro, localizada no quadrante superior direito. **A CONDUTA PARA CONFIRMAÇÃO DO DIAGNÓSTICO É:**

a) Não é necessário método de imagem.
b) Radiograma contrastado.
c) Tomografia computadorizada.
d) Ressonância magnética nuclear.

57. Recém-nascido é avaliado na sala de parto e apresenta genitália com aumento do *falus*, fusão labioescrotal na base do mesmo e palpação de estrutura fibroelástica, móvel, na região inguinal direita. **O QUADRO CLÍNICO INICIAL ACIMA TRATA-SE DE:**

a) Síndrome adrenogenital Prader II.
b) Genitália ambígua.
c) Síndrome adrenogenital Prader I.
d) Distúrbio de diferenciação sexual ovotesticular.

58. Criança de 4a, submetida a laparoscopia para correção de hérnia inguinal, apresenta achado de divertículo de Meckel aderido ao umbigo através do conduto onfalomesentérico. **QUAL A CONDUTA EM RELAÇÃO AO DIVERTÍCULO DE MECKEL?**

a) Nada a fazer, somente acompanhamento clínico pós-operatório.
b) Ressecção do divertículo no ato cirúrgico devido risco de complicação.
c) Programar cintilografia para pesquisa de mucosa gástrica ectópica.
d) Fixação do ceco na goteira parietocólica para evitar volvo de intestino médio.

59. Lactente de 6 meses, com síndrome de Down, apresenta distensão abdominal e constipação, ficando até uma semana sem evacuar. É portador de hipotireoidismo e cardiopatia acianótica. Ao exame físico: desnutrido; abdome distendido. Realizado toque retal com eliminação de grande quantidade de fezes. Enema opaco demonstrou o achado da **Figura Q59**. **AS CONDUTAS INICIAIS SÃO:**

a) Manometria anorretal e biópsia retal.
b) Toxina botulínica anorretal e clister glicerinado.
c) Dosagem de TSH e colonoscopia.
d) Sorologia para doença de Chagas e trânsito cólico.

60. Recém-nascido, masculino, com 48 horas de vida, apresenta distensão abdominal, urina escura e sem eliminação de fezes. Ao exame físico, observa-se ausência de orifício anal. **O ACHADO MAIS FREQUENTE E A CONDUTA ADEQUADA NESTE CASO SÃO:**

a) Fístula retouretral prostática e colostomia.
b) Cloaca e ileostomia.
c) Anomalia anorretal baixa e anoplastia.
d) Anomalia anorretal sem fístula e ressonância magnética nuclear.

61. Lactente masculino apresenta diagnostico pré-natal de dilatação da pelve renal esquerda, medindo 20mm de diâmetro anteroposterior (AP). Após o nascimento, desenvolveu infecção urinária com 4 semanas de vida e realizou ultrassonografia que demonstrou rim direito normal e rim esquerdo com pelve renal de 38mm de diâmetro AP, bexiga normal e sem visualização dos ureteres. A uretrocistografia miccional não demonstrou refluxo e a cintilografia renal estática demonstrou função tubular do rim direito de 65% e do rim esquerdo de 35%. A eliminação do radiofármaco do rim esquerdo foi de 30%. **NESTE CASO, A CONDUTA É:**

a) Tratamento conservador.
b) Urografia excretora.
c) Reimplante ureteral.
d) Pieloplastia.

62. Mulher 25a, vítima de acidente automobilístico, deu entrada em pronto socorro de referência em intubação orotraqueal (IOT) por rebaixamento de nível de consciência. No atendimento inicial, a tomografia computadorizada (TC) de crânio demonstrou desvio de 2mm da linha média para direita; demais TCs não evidenciaram lesões em outros segmentos corporais. Foi encaminhada para UTI, mantendo-se com IOT e sedoanalgesia endovenosa contínua, onde se apresentava com: RASS= -5; PAM= 66mmHg; FC= 89bpm; FiO2= 30%; oximetria de pulso= 100%; Na^+ sérico= 134mEq/L; K^+ sérico= 4,1mEq/L; hemoglobina=12,9g/dL; hematócrito= 39%; ureia= 52mg/dL; creatinina= 1,01mg/dL. **NESTE MOMENTO, AS CONDUTAS SÃO:**

a) Decúbito dorsal horizontal e solução salina hipertônica.
b) Posição de Trendelenburg e droga vasoativa.
c) Droga vasoativa e solução salina hipertônica.
d) Solução salina 0,9% e reduzir a sedoanalgesia.

63. Conforme o ATLS® e a Secretaria de Ciência, Tecnologia e Insumos Estratégicos (SCTIE), do Ministério da Saúde, nas vítimas com intoxicação por cianeto, **A CONDUTA TERAPÊUTICA INDICADA É:**

a) Câmara hiperbárica.
b) Hidroxocobalamina.
c) Vitamina B12.
d) Metahemoglobina.

64. Homem 31a, vítima de ferimento por arma branca em região toracoabdominal direita, na linha axilar anterior, é trazido pelo atendimento pré-hospitalar ao pronto socorro de referência. Durante o atendimento inicial (ATLS®), foi realizada drenagem torácica à direita, com saída de 600ml de sangue. Apresentou instabilidade hemodinâmica e rebaixamento do nível de consciência, sendo realizada IOT e protocolo de transfusão maciça. Evoluiu com atividade elétrica sem pulso, sendo indicada a toracotomia de reanimação. **A INCISÃO TORÁCICA NESTE PROCEDIMENTO É:**

a) Toracofrenotomia direita.
b) Anterolateral esquerda.
c) Lateroposterior esquerda.
d) Lateroposterior direita.

65. Homem 22a, sofreu queda de motocicleta há 40 minutos, sendo trazido pelo SAMU ao pronto socorro de referência devido à fratura fechada em fêmur bilateral. No atendimento inicial apresentava-se: escala de coma de Glasgow = 13 pontos e pupilas isofotorreagentes; PA=88/62mmHg; FC=127bpm; FR=18irpm; e-FAST=imagem de líquido na cavidade pleural direita; oximetria de pulso= 95% em máscara não reinalante com oxigênio 15L/min; hemoglobina=11,4g/dL. Conforme o "ABC Score" (ATLS® 10ª edição) foi indicado protocolo de transfusão maciça (PTM). **OS CRITÉRIOS UTILIZADOS PARA ACIONAR O PTM FORAM**:

a) Valor da hemoglobina e mecanismo de trauma.
b) Frequência cardíaca e pressão arterial sistólica.
c) e-FAST positivo e valor da hemoglobina.
d) Mecanismo do trauma e pressão arterial.

66. Durante uma laparatomia exploradora, mediante uma lesão hepática sangrante foi realizado a manobra de Pringle para controle da hemorragia. **ESTA MANOBRA É REALIZADA NO LIGAMENTO:**

a) Hepatoduodenal.
b) Falciforme.
c) Redondo.
d) Hepatocaval.

67. Durante o atendimento inicial ao traumatizado, conforme o ATLS ® 10ª edição, o líder da equipe (*team leader*) aciona de modo sistemático uma pausa na assistência (*time-outs*). Estes intervalos têm como objetivos:

a) Revisão e discussão dos achados.
b) Enfatizar e consolidar a posição de líder.
c) Estabelecer o melhor momento de realizar a tomografia e transfusão.
d) Organizar os recursos disponíveis e diminuir a espera de cirurgia.

68. Homem 32a, motociclista, teve colisão frontal com anteparo fixo em rodovia. É trazido ao pronto socorro de referência, relatando dor no ombro e hemitórax esquerdos. No atendimento inicial apresentava-se: consciente, orientado. PA=134/87mmHg; FC=98bpm; FR=20irpm, oximetria de pulso: 96% em máscara não reinalante com oxigênio 13L/min. No exame físico foi constatado fratura de clavícula direita. Realizou exame radiográfico de tórax simples na sala de emergência:

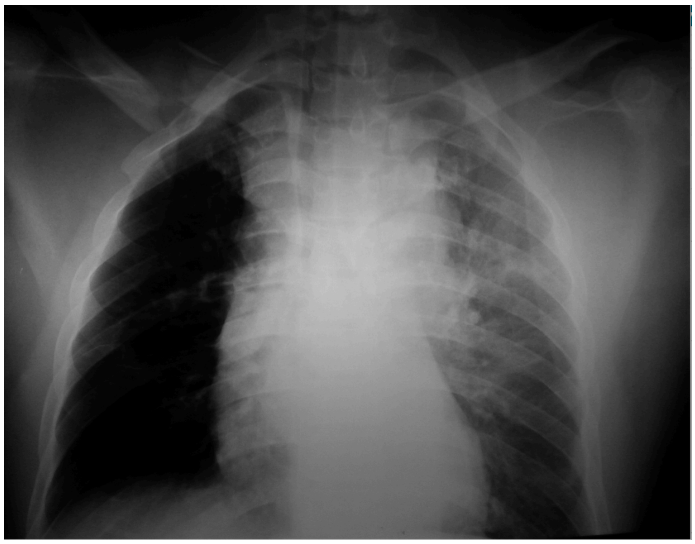

OS ACHADOS EVIDENCIADOS NO EXAME ACIMA SÃO:

a) Derrame pericárdico, alargamento de mediastino e pneumotórax à direita.
b) Desvio da traqueia para direita, alargamento do mediastino e derrame pleural à esquerda.
c) Pneumomediastino, derrame pericárdico, pneumotórax à esquerda.
d) Alargamento de mediastino, pneumomediastino à esquerda e desvio da traqueia para direita.

69. Mulher, 52a, sem comorbidades, realizou colonoscopia com achado de lesão de crescimento lateral (LST= Laterally spreading tumor), medindo 25mm no maior eixo, na transição retossigmoide. Realizado submucosectomia (ESD= Endoscopic submucosal dissection) cujo anatomopatológico revelou adenocarcinoma bem diferenciado, infiltrando mais que 2/3 da submucosa (SM3), e com margens livres.

A CONDUTA É:

a) Acompanhamento com colonoscopia.
b) Seguimento com antígeno carcinoembrionário e tomografia.
c) Indicar retossigmoidectomia com linfadenectomia.
d) Indicar quimioterapia.

70. Paciente, 35a, faz acompanhamento por retocolite ulcerativa (em uso de terapia biológica e imunossupressor). Não é portador de doença vascular periférica. Apresenta o seguinte achado no exame físico **(Figura Q70)**, em membro inferior direito. **PODE-SE AFIRMAR QUE ESTE ACHADO**:

a) Relaciona-se com a atividade da doença intestinal.
b) É uma lesão decorrente da utilização de terapia biológica.
c) Tem relação com o uso de imunossupressores.
d) Não tem relação com a doença ou seu tratamento.

71. Em relação à Síndrome de Lynch, **É CORRETO AFIRMAR:**

a) É responsável por menos que 1% de todos os casos de câncer colorretal.
b) O segundo tumor mais frequentemente associado é o câncer de ovário.
c) O câncer do trato urinário é mais comum quando ocorre mutação do gene *MSH2*.
d) Os dois genes mais comumente associados a esta síndrome são *MLH1 e MSH6*.

72. Os seguintes exames fazem parte da propedêutica para investigação de constipação intestinal crônica:

a) Enema opaco, manometria anorretal, trânsito cólico, defecorressonância.
b) Colonoscopia, trânsito intestinal, defecografia e manometria anorretal.
c) Colonoscopia virtual, trânsito intestinal, defecografia e enterorressonância.
d) Enema opaco, cápsula endoscópica, trânsito cólico e defecorressonância.

73. A calprotectina fecal é um exame que pode ser utilizado nas doenças inflamatórias intestinais (DII). **EM RELAÇÃO A ESTE BIOMARCADOR, PODEMOS AFIRMAR QUE:**

a) Quando se apresenta muito elevado, confirma o diagnóstico de DII.
b) Encontra-se mais elevado na doença de Crohn do que na retocolite ulcerativa.
c) Tem correlação direta com a atividade endoscópica da doença intestinal.
d) Apresenta-se estável nas fezes por cerca de 24-48h, em temperatura ambiente.

74. Na polipose adenomatosa familiar (PAF), se o pai é portador da doença e a mãe normal**, A CHANCE DE UM FILHO TER A DOENÇA É:**

a) 25% se o filho for do sexo masculino.
b) 25% independente do sexo.
c) 50% se o filho for do sexo masculino.
d) 50% independente do sexo.

75. Homem, 35a, em exame periódico da empresa, realizou ultrassonografia de abdome que demonstrou nódulos hepáticos. Tem antecedente de uso de anabolizantes há mais de 5 anos. Foi solicitada TC de abdome com contraste endovenoso, que evidenciou: fígado com dimensões normais, apresentando lesões de contornos lobulados, hipervasculares, heterogêneas, duas localizadas no segmento II (medindo 33x28mm e 2,1x2,2mm) e duas no segmento III (medindo 2,7x1,9mm e 51x26mm), sendo as maiores com área central hipodensa. **EM RELAÇÃO A ESTE CASO, É CORRETO AFIRMAR:**

a) É necessário a realização de ressonância magnética nuclear de abdome com gadolíneo para elucidação diagnóstica.
b) Caso paciente prossiga com a investigação e apresente o diagnóstico de adenoma, sendo do sexo masculino, deve ser submetido a seguimento ambulatorial rigoroso devido risco de malignização.
c) Se a ressonância magnética nuclear de abdome com contraste hepatoespecífico confirmar o diagnóstico de hiperplasia nodular focal, o paciente deve ser submetido a nodulectomias das lesões citadas.
d) Caso o paciente seja submetido a nodulectomias das lesões e o diagnóstico for compatível com hiperplasia nodular focal múltipla, deve ser realizada tomografia de crânio para pesquisa de tumores meníngeos e malformações vasculares.

76. Paciente 56a, apresenta icterícia progressiva e perda ponderal de 20kg em três meses. Apresenta-se em bom estado geral, com hemoglobina=12g/dL e bilirrubina total=32mg/dL. Realizou colangiorressonância que evidenciou moderada dilatação de vias biliares intra-hepáticas até a confluência dos ductos hepáticos, onde há interrupção abrupta dos ductos, devido presença de lesão mal delimitada com aproximadamente 2cm, compatível com tumor de Klatskin, classificação Bismuth IIIa. **SOBRE O TRATAMENTO A SER PROPOSTO, PODEMOS AFIRMAR QUE:**

a) Caso não haja comprometimento vascular bilateralmente, o paciente pode ser submetido a hepatectomia esquerda associada a derivação biliodigestiva em Y de Roux à direita, preferencialmente após drenagem pré-operatória da via biliar.
b) Se houver acometimento de veia porta direita, pode ser realizada drenagem pré-operatória da via biliar, seguida de hepatectomia direita associada a derivação biliodigestiva em Y de Roux à esquerda.
c) Se houver acometimento da artéria hepática direita no exame pré-operatório, deve ser realizada drenagem de via biliar, biópsia da lesão e tratamento oncológico exclusivo.
d) Se houver acometimento da artéria hepática esquerda, pode ser realizada drenagem pré-operatória da via biliar, seguida de hepatectomia esquerda associada a derivação biliodigestiva em Y de Roux à direita.

77. Homem, 68a, com antecedente de tratamento de hepatite C, apresentou lesão focal em ultrassonografia de seguimento semestral solicitado por seu infectologista. Comparece a consulta com AFP=1133ng/mL, MELD=8 e RMN, com contraste, apresentando fígado com dimensões reduzidas, hipertrofia dos segmentos laterais esquerdos e caudado, com nódulo hipervascularizado no segmento I, medindo 1,8cm, sem *washout*, porém com hipossinal na fase hepatobiliar (LI-RADS 4), e nódulo hipervascularizado no segmento III medindo 3,5cm com *washout* e hipossinal na fase hepatobiliar (LI-RADS 5), em continuidade com ramo biliar e portal do segmento III. **SOBRE O CASO ACIMA, ESTÁ CORRETO AFIRMAR QUE:**

a) Está indicado transplante de fígado, estando dentro de critérios de Milão-Brasil.
b) Assim, como apresenta lesão única e MELD < 10, pode ser submetido a ressecção cirúrgica da lesão em segmento III
c) O transplante de fígado está contraindicado e deve ser submetido a medidas paliativas, como quimioembolização e/ou imunoterapia.
d) Está dentro de critérios de Milão, porém, deve ser submetido a quimioembolização devido valor de AFP, para posterior transplante de fígado.

78. Mulher, 68anos, portadora de hepatite crônica, Child B, com antecedente de hipertensão arterial e diabetes, apresenta AFP=463ng/mL, MELD=12 as custas de aumento de creatinina secundária a diabetes tipo 1. Apresenta ultrassonografia prévia com sinais de hepatopatia crônica. Realizou tomografia de abdome que demonstrou uma lesão de 4,4cm e outra de 6,5cm, conforme **Figura Q78:**

BASEADO NESTES DADOS, PODE-SE AFIRMAR QUE:

a) Há sinais de hepatopatia crônica, com duas lesões focais compatíveis com carcinoma hepatocelular, uma no segmento VII/VIII e outra no segmento VIII, sendo necessária quimioembolização, seguido de transplante de fígado, caso as lesões se encontre dentro dos critérios de Milão.
b) Não há achados compatíveis com hepatopatia crônica, devendo ser realizada ressonância magnética nuclear de abdome, com contraste hepatoespecífico, para confirmação diagnóstica.
c) Há sinais de hepatopatia crônica, com achado de uma lesão focal compatível com carcinoma hepatocelular no segmento VII/VIII e outra lesão focal compatível com hemangioma no segmento VIII, sendo indicado o transplante hepático, por estar dentro dos critérios de Milão.
d) Há sinais de hepatopatia crônica, apresentando uma lesão focal compatível com carcinoma hepatocelular no segmento VII/VIII e outra lesão compatível com hiperplasia nodular focal no segmento VIII, sendo indicado a ressecção cirúrgica do carcinoma hepatocelular.

79. É de amplo conhecimento a importância da realização de transplante de fígado para tratamento de diversas afecções e o grande potencial de cura que este procedimento tem para hepatopatia crônica ou outras alterações hepáticas que necessitem de intervenção cirúrgica, mas que por algum motivo apresente contraindicação para a realização de hepatectomia. **EM RELAÇÃO AS INDICAÇÕES DE TRANSPLANTE DE FÍGADO, É CORRETO AFIRMAR:**

a) Paciente com hepatopatia crônica devido HVC, tratado, apresentando descompensação devida hemorragia digestiva alta. Apresenta MELD=14 e ultrassonografia de abdome sem lesões focais. Pode, portanto, ser inserido em lista para transplante devido MELD no estado de São Paulo.

b) Paciente submetido a enterectomia por perfuração de neoplasia do íleo, com anatomopatológico compatível com tumor neuroendócrino. Apresenta 10 lesões hepáticas metastáticas distribuídas por todos os segmentos hepáticos, podendo assim, ser submetido a transplante de fígado como situação especial.

c) Paciente de 23 anos, com história de tentativa de autoextermínio com uso de paracetamol, apresenta pH do sangue arterial=7,09; RNI=6,7; Fator V=40% e encefalopatia grau 3. Portanto, pode ser listado para transplante de fígado devido priorização, pois preenche os Critérios de Clichy.

d) Os pacientes listados por situação especial para transplante por ascite refratária podem apresentar MELD inferior ao permitido. Portanto, ao serem deferidos para transplante, receberão pontuação corrigida no MELD inicialmente de 20 pontos; passados 3 meses sem serem transplantados, progridem para 24 pontos; passados mais 3 meses, progridem para 29 pontos.

80. Paciente de 56a, com história de sangramento nas fezes há 6 meses, associada a dor abdominal e perda ponderal de 7kg no período. Exame físico abdominal e proctológico sem alterações. Tomografia de abdome= volumosa lesão expansiva, hipodensa, de contornos lobulados, limites mal definidos, ocupando grande parte do lobo hepático direito, medindo 16x14x8cm, apresentando realce predominantemente periférico após administração do contraste endovenoso, e espessamento parietal irregular com realce no reto superior (**Figura Q80).** Colonoscopia= lesão ulcerada e vegetante, friável, circunferencial, estenosante, sugestivo de neoplasia à 13cm da borda anal. Cinco dias após, deu entrada no Pronto-Socorro com distensão abdominal acompanhada da parada de eliminação de gases e fezes. **DIANTE DESSE QUADRO, A CONDUTA MAIS ADEQUADA É:**

a) Cirurgia de urgência para realização de sigmoidostomia em alça, seguido de tratamento neoadjuvante para a lesão retal e cirurgia, sendo a hepatectomia indicada após ressecção do tumor primário.

b) Cirurgia de urgência com retossigmoidectomia com anastomose primária e posterior quimioterapia para tratamento exclusivo da lesão hepática, uma vez que pelo tamanho da metástase não é passível de ressecção cirúrgica.

c) O maior volume de doença do paciente está concentrado no fígado, sendo assim, deve ser realizada sigmoidostomia em alça devido obstrução intestinal associada a hepatectomia direita.

d) Realizar retossigmoidectomia à Hartmann associada a ligadura de veia porta direita. Posteriormente, avaliação do remanescente hepático com volumetria, que, se superior a 25%, permite a realização de hepatectomia direita.

Figura Q22 - corresponde a questão 22

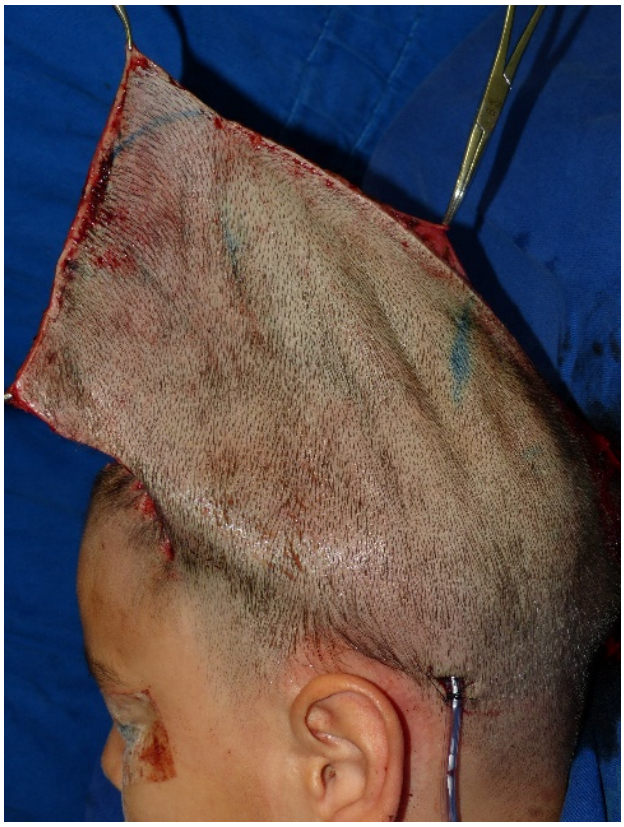

Figura Q24 - corresponde a questão 24

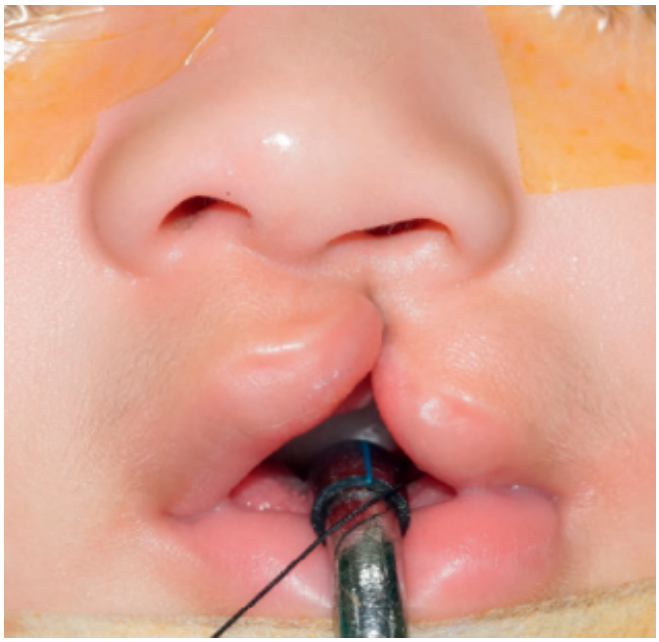

Figura Q25 - corresponde a questão 25

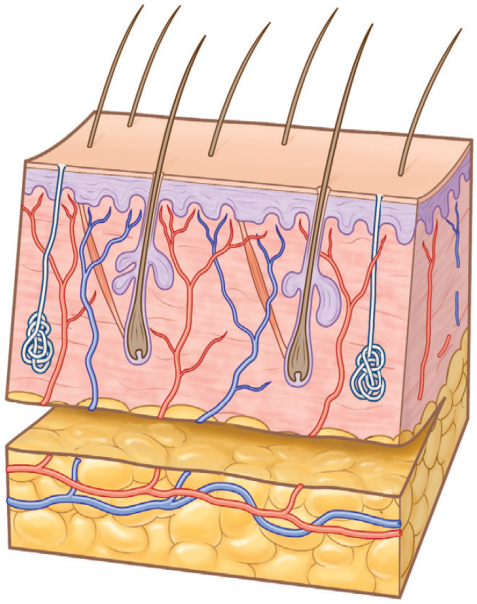

Figura Q34 - corresponde a questão 34

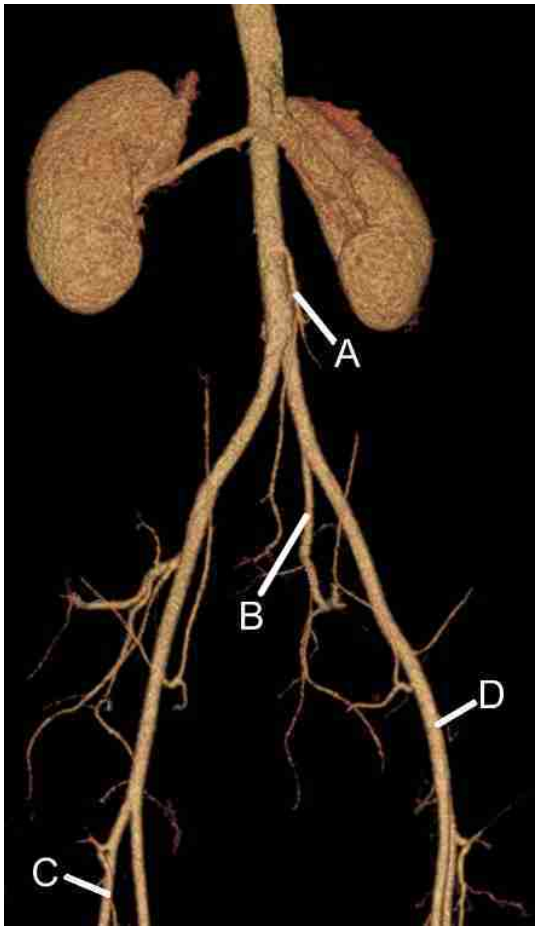

Figura Q53 - corresponde a questão 53

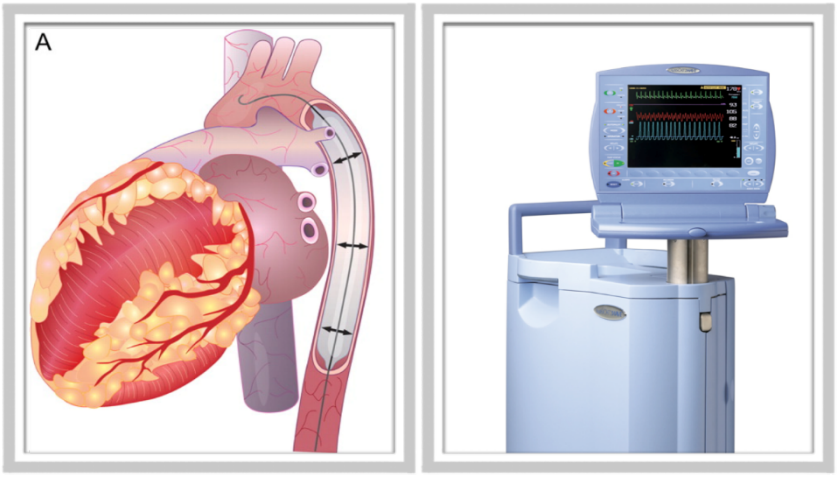

Figura Q55 - corresponde a questão 55

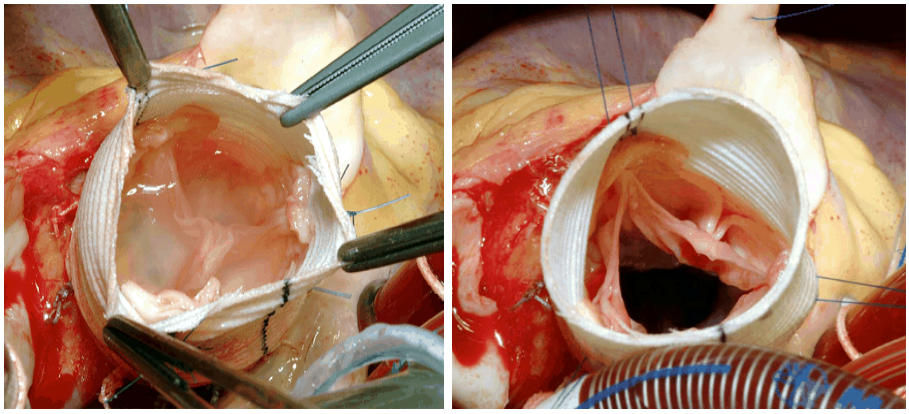

Figura Q59 - corresponde a questão 59

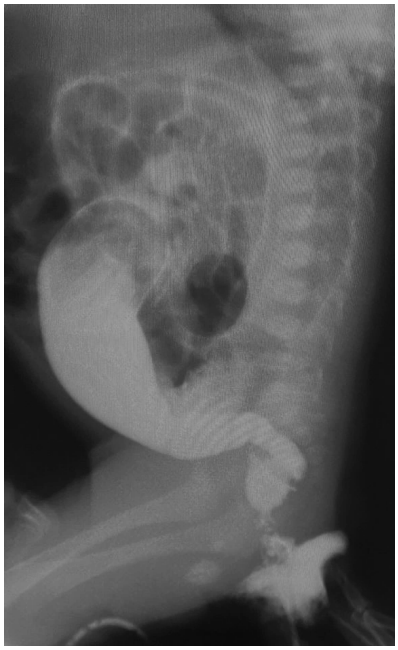

Figura Q70 - corresponde a questão 70

Figura Q78 - corresponde a questão 78

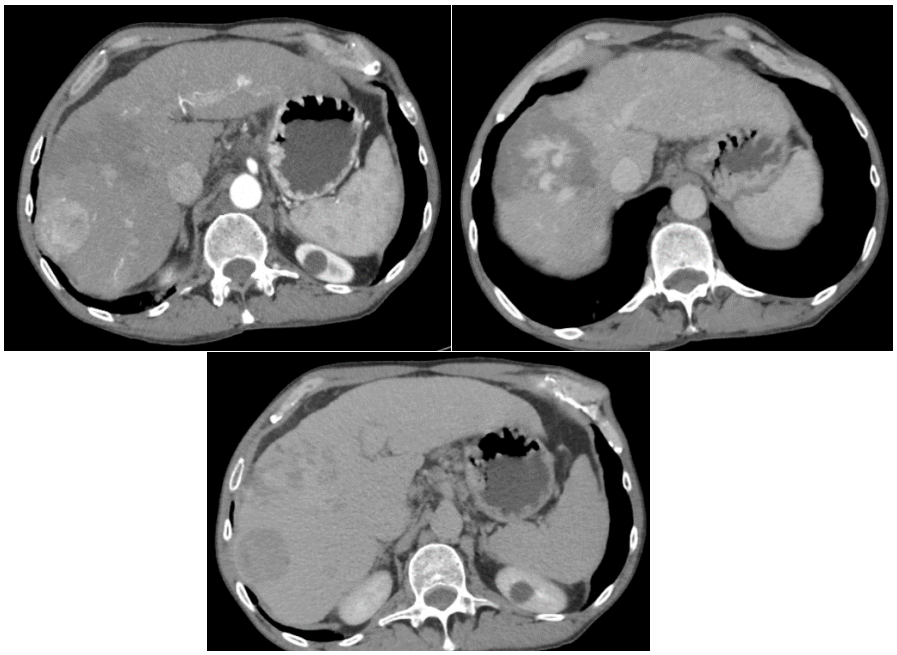
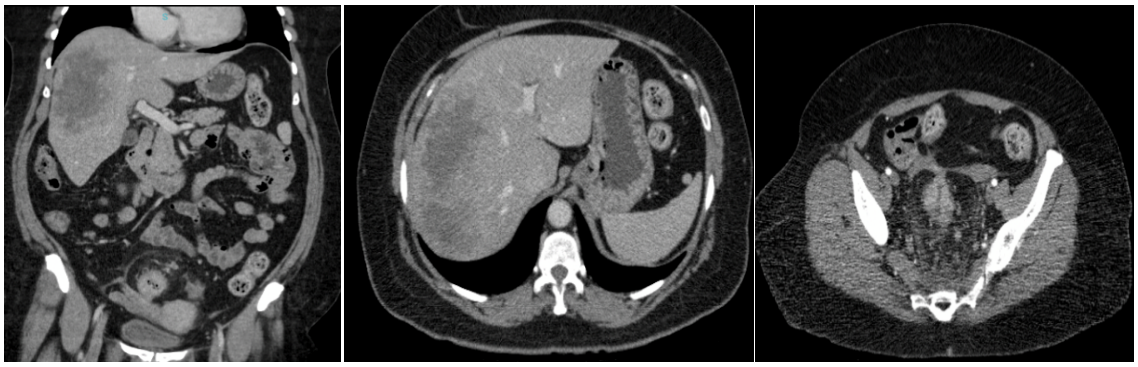
Figura Q80 - corresponde a questão 80