

ORIENTAÇÃO DE RECURSOS

BANCA: PSU-MG

ANO: 2024

QUESTÃO: TIPO 1 - Q11/ TIPO 2 - Q71 / TIPO 3 - Q56 / TIPO 4 - Q41

Prezada banca examinadora do processo seletivo para residência médica PSU-MG,

A questão 71 do caderno tipo 2, evidencia um paciente com pneumonia comunitária associado a um derrame pleural leve a moderado e que foi submetido à internação hospitalar. Diante disso, devemos avaliar se o derrame pleural é puncionável. Na questão é relatado que o derrame apresenta 1 cm (10 mm) em decúbito lateral. Sendo assim, constatamos que sim, o derrame é passível de toracocentese e, por ser parapneumônico, assim deve ser feito já que devemos fazer a diferenciação entre derrames complicados (passíveis de drenagem) de não complicados. Veja abaixo o algoritmo publicado na Revista Brasileira de Pneumologia, correspondente à Diretrizes na Abordagem Diagnóstica e Terapêutica das Doenças Pleurais – 2006”:

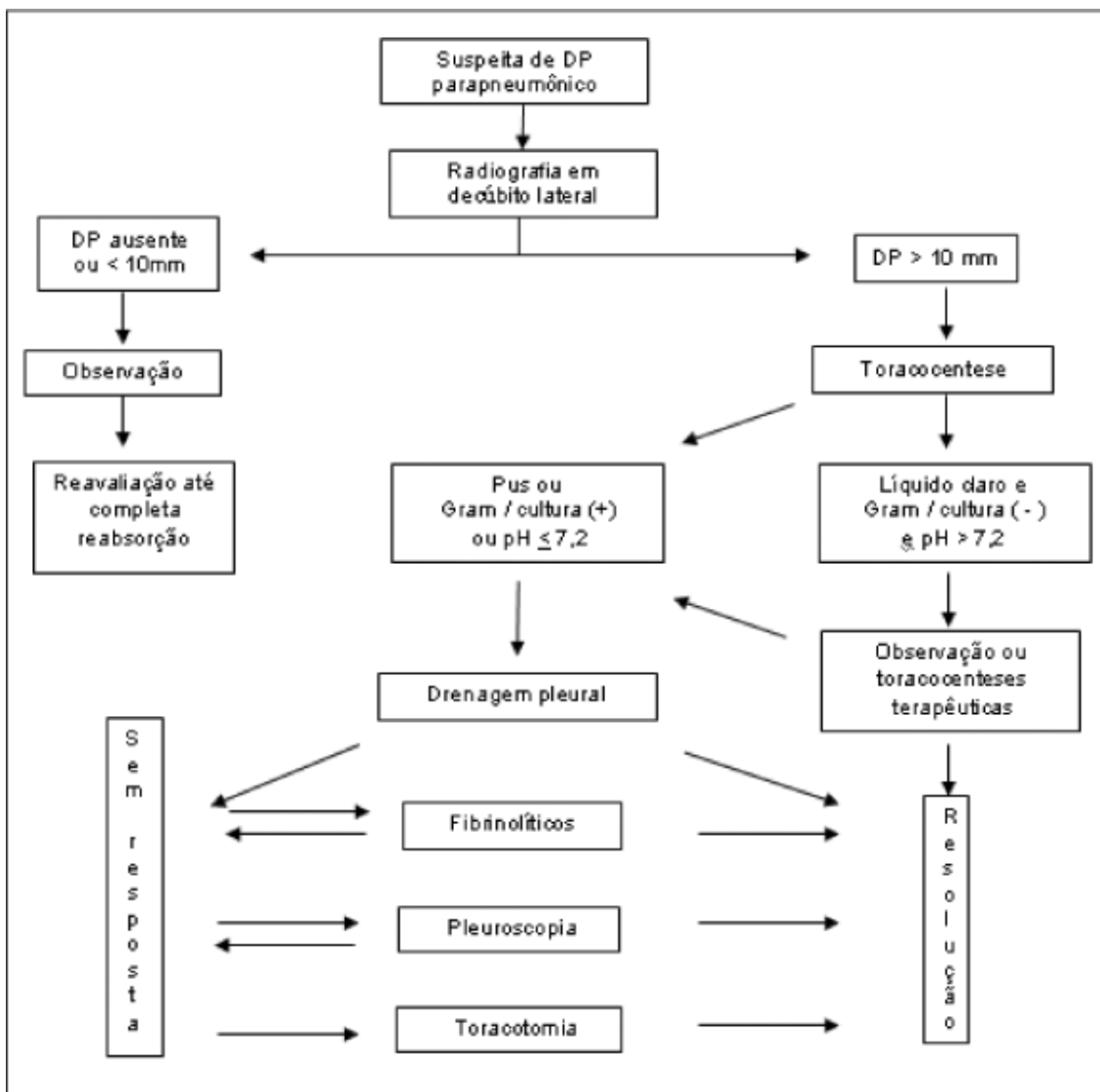


Figura 1 - Fluxograma de orientação diagnóstica e terapêutica nos derrames pleurais parapneumônicos Adaptado de: Marchi E, Vaz MAC, Fernandez PMP. Derrames Parapneumônicos e Empiema. In: Derrame Pleural. Ed. Roca, São Paulo, 2004; 259-270

Diante desse fato, solicitamos alteração do gabarito da questão 71 para “alternativa C”, “Prescrever levofloxacino e realizar toracocentese propedêutica.” Já que é a única que propõe antibioticoterapia e toracocentese diagnóstica.

Referência Bibliográfica:

Diretrizes na Abordagem Diagnóstica e Terapêutica das Doenças Pleurais – 2006. Acesso em: https://cdn.publisher.gn1.link/jornaldepneumologia.com.br/pdf/Suple_73_21_5cap%205.pdf

 med.estrategia.com  [/estrategiamed](https://www.youtube.com/channel/UC...)  [@estrategiamed](https://www.instagram.com/estrategiamed)  t.me/s/estrategiamed  [@estrategiamed](https://www.tiktok.com/@estrategiamed)